

Утверждено:
Президент
Общероссийской
общественной организации
«Российское общество
дерматовенерологов
и косметологов»

Приказ № 32/2025 - КР
от 23.10.2025

А.А. Кубанов



Клинические рекомендации

Гипертрофические изменения кожи

Кодирование по Международной
статистической классификации
болезней и проблем, связанных
со здоровьем: **L91**

Возрастная группа: Взрослые/дети

Год утверждения: **2025**

Разработчики клинических рекомендаций:

- **Российское общество дерматовенерологов и косметологов**

Одобрено на заседании научно-практического совета Министерства здравоохранения
Российской Федерации (протокол № 53) от 09.10.2025

Оглавление

Оглавление.....	2
Список сокращений	4
Термины и определения	5
1. Краткая информация по заболеванию или состоянию (группе заболеваний или состояний).....	6
1.1 Определение заболевания или состояния (группы заболеваний или состояний).....	6
1.2 Этиология и патогенез заболевания или состояния (группы заболеваний или состояний)	6
1.3 Эпидемиология заболевания или состояния (группы заболеваний или состояний) ...	8
1.4 Особенности кодирования заболевания или состояния (группы заболеваний или состояний) по Международной статистической классификации болезней и проблем, связанных со здоровьем.....	8
1.5 Классификация заболевания или состояния (группы заболеваний или состояний)....	8
1.6 Клиническая картина заболевания или состояния (группы заболеваний или состояний)	9
2. Диагностика заболевания или состояния (группы заболеваний или состояний), медицинские показания и противопоказания к применению методов диагностики	10
2.1 Жалобы и анамнез	10
2.2 Физикальное обследование	10
2.3 Лабораторные диагностические исследования	10
2.4 Инструментальные диагностические исследования	10
2.5 Иные диагностические исследования	10
2.6 Дифференциальная диагностика.....	10
3. Лечение, включая медикаментозную и немедикаментозную терапии, диетотерапию, обезболивание, медицинские показания и противопоказания к применению методов лечения	11
3.1 Консервативное лечение.....	12
3.2 Инъекционная внутриочаговая терапия.....	13
3.3 Хирургическое лечение	14

3.4 Иное лечение.....	15
4. Медицинская реабилитация и санаторно-курортное лечение , медицинские показания и противопоказания к применению методов реабилитации.....	17
5. Профилактика и диспансерное наблюдение,медицинские показания и противопоказания к применению методов профилактики	17
6. Организация медицинской помощи	18
7. Дополнительная информация (в том числе факторы, влияющие на исход заболевания или состояния).....	18
Критерии оценки качества медицинской помощи.....	19
Список литературы	20
Приложение А1. Состав рабочей группы по разработке и пересмотру клинических рекомендаций	26
Приложение А2. Методология разработки клинических рекомендаций	28
Приложение А3. Справочные материалы, включая соответствие показаний к применению и противопоказаний, способов применения и доз лекарственных препаратов, инструкции по применению лекарственного препарата.....	30
Приложение Б. Алгоритмы действий врача	31
Приложение В. Информация для пациента	32
Приложение Г1-ГN. Шкалы оценки, вопросники и другие оценочные инструменты состояния пациента, приведенные в клинических рекомендациях.....	32

Список сокращений

HLA - Human Leukocyte Antigens, человеческие лейкоцитарные антигены, или система тканевой совместимости человека.

МКБ 10 - Международная статистическая классификация болезней и проблем, связанных со здоровьем, 10 пересмотра.

α -SMA - Alpha-smooth muscle actin, альфа актин гладких мышц (маркер)

ЦОГ 1 – Циклооксигеназа 1

ЦОГ 2 – Циклооксигеназа 2

FPDL - Flashlamp-pumped pulsed dye laser, лазер на красителях с ламповой накачкой

СВЧ - Сверхвысокочастотное излучение

SPF – Sun protection factor, фактор солнечной защиты

Термины и определения

Линии Лангера - топологические линии, нарисованные на человеческом теле, которые соответствуют естественной ориентации коллагеновых волокон в дерме и обычно параллельны ориентации нижележащих мышечных волокон.

Контрактура - ограничение пассивных движений в суставе, вызванное рубцовым стягиванием кожи, сухожилий, заболеваниями мышц и другими причинами.

1. Краткая информация по заболеванию или состоянию (группе заболеваний или состояний)

1.1 Определение заболевания или состояния (группы заболеваний или состояний)

Келоидный рубец – келоид (от греч. «kele» – клешня и «oides» – похожий) – плотное бугристое опухолевидное разрастание соединительной ткани от тёмно-красного до коричневого цвета при полном отсутствии микрорельефа кожи и пор. Относится к группе псевдоопухолевых фиброматозов и является результатом дисрегенерации соединительной ткани дермы. Келоид ведет себя как доброкачественная опухоль, всегда отмечается инвазивный рост за границы первоначального поражения. Края рубца нечетко контурируются или плавно погружаются в окружающую ткань в виде «клешней рака». Площадь поражения келоидом может быть обширной.

Гипертрофический рубец – плотное, выступающее над уровнем окружающей кожи опухолевидное образование с умеренно или слабо бугристой блестящей поверхностью, иногда покрытое шелушащимся эпидермисом.

1.2 Этиология и патогенез заболевания или состояния (группы заболеваний или состояний)

Формирование рубцовой ткани представляет собой нормальный физиологический ответ на повреждение у взрослого индивидуума. Тем не менее, изменение метаболизма внеклеточного матрикса - дисбаланс между его разрушением и синтезом - может привести к чрезмерному рубцеванию.

К общим факторам, провоцирующим возникновение келоида, относятся: наследственная предрасположенность (изучена возможность генетической связи через антигены лейкоцитов человека (HLA) B14, B21, Bw16, Bw35, DR5 и DQw, а также у лиц с группой крови A(II); нарушения функции желез внутренней секреции, вызывающее гормональный дисбаланс.

Местными факторами, имеющими значение для развития келоида, являются тканевая гипоксия, нарушения межклеточных взаимодействий и многое другое.

Келоидные рубцы формируются, как правило, после глубоких и обширных травм, длительно и вялотекущих воспалительных процессов, но иногда могут возникать и спонтанно на неизменной коже без видимых причин. Чаше келоидные рубцы отмечают у представителей темнокожих рас. Между заживлением раны и появлением келоидного рубца проходит определенный период «покоя», от 3-4 недель до 2-3 месяцев,

а развитие продолжается несколько лет. Формирование келоидной ткани происходит по эмбриональному типу, при котором наблюдается выпадение начальной стадии коллагенообразования, за счет чего процесс рубцевания приобретает патологический характер. Основную роль в образовании келоида отводят нарушению соотношения между распадом и синтезом коллагена в сторону усиления последнего. При келоидных рубцах выявляют участки активного синтеза и дистрофии (гиалиноз) коллагеновых волокон. Цикл изменений многократно повторяется, и равновесие между образованием клеток, количеством сосудов, структур и синтезом основного вещества соединительной ткани отличается от соотношения, присущего обычному рубцу. Доказано, что синтез коллагена в келоидах происходит приблизительно в 8 раз активнее, чем в гипертрофических рубцах.

Келоидные рубцы имеют излюбленную локализацию: лицо, мочки ушных раковин, шея, область грудины, плечевой пояс.

К формированию гипертрофических рубцов предрасполагают следующие факторы: большие размеры раневого дефекта; постоянная травматизация, особенно, если рубцы расположены параллельно направлениям сокращения мышц; неконтролируемое воспаление; присоединение вторичной инфекции; снижение местных иммунных реакций; эндокринные дисфункции. Не имеется генетических и гендерных предпочтений. Нет связи с возрастом и расой пациента. Могут располагаться на любом участке тела. Рост гипертрофического рубца начинается сразу после заживления и характеризуется образованием «плюс ткани» по площади равной раневой поверхности. Затяжная воспалительная реакция, нарушение микроциркуляции и гипоксия, затягивание репаративных процессов способствует накоплению в ране продуктов распада, вызывающих активизацию фибробластов, их синтетическую и пролиферативную активность. В результате в месте кожного дефекта происходит избыточное накопление коллагена I и III типов. Образование коллагена преобладает над его распадом из-за увеличения синтеза коллагенового белка, вследствие чего развивается фиброз, и рубцы приобретают возвышающийся над поверхностью кожи рельеф. Фибробласты гипертрофических рубцов обладают способностью снижать нормальную мРНК экспрессию коллагеназ, приводящую к уменьшению деградации коллагена и ремоделированию рубцовой ткани. Кроме того, повышенная активность полиядерных лимфоцитов и макрофагов также приводит к формированию гипергрануляций. За время созревания рубцовой ткани (от 6 месяцев до года) рыхлый, богатый сосудами, клеточными элементами и межклеточным веществом рубец превращается в плотную соединительнотканную структуру. Уменьшение площади рубца идет постепенно за счет

снижения его влагоёмкости, уменьшения количества сосудов, межклеточного вещества и контракции коллагеновых волокон. Таким образом, «старый», созревший физиологический рубец состоит в основном из плотноупакованных, горизонтально расположенных коллагеновых волокон, среди которых располагаются вытянутые вдоль продольной оси фибробласты, единичные лимфоциты, плазматические и тучные клетки, межклеточное вещество и редкие сосуды [1-7].

1.3 Эпидемиология заболевания или состояния (группы заболеваний или состояний)

Официальные показатели заболеваемости и распространенности келоидных и гипертрофических рубцов отсутствуют. По данным современных исследований, образование рубцов наблюдается у 1,5-4,5% лиц в общей популяции. Келоидные рубцы выявляются в равной степени у мужчин и женщин, чаще – у лиц молодого возраста. Существует наследственная предрасположенность к развитию келоидных рубцов: генетические исследования указывают на аутосомно-доминантное наследование с неполной пенетрантностью [31].

По данным современных исследований, образование гипертрофических рубцов наблюдается с частотой 40-70% после оперативных вмешательств и до 91% после ожоговой травм [8].

1.4 Особенности кодирования заболевания или состояния (группы заболеваний или состояний) по Международной статистической классификации болезней и проблем, связанных со здоровьем

L91 Гипертрофические изменения кожи

L91.0 Келоидный рубец

L91.8 Другие гипертрофические изменения кожи

L91.9 Гипертрофическое изменение кожи неуточненное

1.5 Классификация заболевания или состояния (группы заболеваний или состояний)

Общепринятой классификации не существует.

Различают следующие клинические формы:

- нормотрофические (текстурные) рубцы;
- атрофические рубцы;
- гипертрофические рубцы:
 - линейные гипертрофические рубцы;

- широко распространяющиеся гипертрофические рубцы;
- келоидные рубцы:
 - малые келоидные рубцы;
 - крупные келоидные рубцы.

По степени зрелости выделяют:

- зрелые (стабильные);
- незрелые (нестабильные).

1.6 Клиническая картина заболевания или состояния (группы заболеваний или состояний)

Общий вид рубцов зависит от площади травмы, локализации, вида первоначальной травмы, сроков существования, возраста пациента и т.д.

Келоид имеет вид экзофитного образования, выступающего над поверхностью кожи различных размеров, хрящевидной плотности, с гладкой поверхностью и неравномерными нечеткими границами. На гладкой коже келоидные рубцы иногда приобретают причудливые очертания совершенно другой формы, чем предшествующая травма или очаг воспаления. Это связано с распространением келоидного рубца по линиям растяжения кожи (линиям Лангера). Цвет рубца при этом колеблется от ярко-красного до синюшного, цвет рубца может сохранять свою яркость в течение нескольких лет. Рост рубца часто сопровождается парестезиями, болезненными ощущениями при пальпации, контакте с одеждой, зуд. Келоидные рубцы способны проникать в подкожную клетчатку, но очень редко изъязвляются.

Гипертрофические рубцы представляют собой, в зависимости от клинических проявлений, узлы куполообразной формы различных размеров (от мелких до очень крупных) с тенденцией к слиянию и образованию бляшек или линейные тяжи, с гладкой или бугристой поверхностью. Свежие рубцы имеют красноватую окраску, в дальнейшем она становится розоватой, белесоватой. По краям рубца возможна гиперпигментация. Образование рубцов происходит в течение первого месяца после повреждения ткани, увеличение в размерах – в течение последующих 6 месяцев; часто в течение 1 года рубцы регрессируют. Гипертрофические рубцы ограничены границами первоначальной раны и, как правило, сохраняют свою форму. Очаги поражения обычно локализуются на разгибательных поверхностях суставов или в областях, подверженных механическим нагрузкам. При локализации очагов поражения в области суставов возможно ограничение подвижности конечности.

2. Диагностика заболевания или состояния (группы заболеваний или состояний), медицинские показания и противопоказания к применению методов диагностики

2.1 Жалобы и анамнез

Пациенты предъявляют жалобы на наличие экзофитного образования с субъективными ощущениями (парестезии, болезненные ощущения при пальпации, контакте с одеждой, зуд).

2.2 Физикальное обследование

Объективные клинические проявления келоидных рубцов, выявляемые при физикальном обследовании, описаны в разделе «Клиническая картина».

2.3 Лабораторные диагностические исследования

Не применяется

2.4 Инструментальные диагностические исследования

Для проведения дифференциальной диагностики может проводиться осмотр кожи под увеличением (дерматоскопия).

2.5 Иные диагностические исследования

Рекомендуется проведение патолого-анатомического исследования биопсийного (операционного) материала пациентам со спонтанными (без анамнестических сведений о травме, операции или предшествовавшем развитию рубца патологическом процессе) единичными келоидами с целью дифференциальной диагностики с новообразованиями кожи [60, 61]

Уровень убедительности рекомендация С (уровень достоверности доказательств 4)

2.6 Дифференциальная диагностика

Келоидный рубец	Гипертрофический рубец
Инфильтрирующий рост за пределы исходного повреждения	Рост в пределах исходного повреждения
Спонтанные или посттравматические	Только посттравматические
Преобладающие анатомические области (мочки ушей, грудь, плечи, верхняя часть спины, задняя поверхность шеи, щеки, колени)	Нет преобладающих анатомических областей (но обычно встречаются на разгибательных поверхностях суставов или в областях знакопеременных механических нагрузок)

Возникают позже.	Возникают раньше.
Появляются через 3 месяца или позже, после первоначальной травмы, а затем растут неопределенно длительное время.	Появляются в течение первого месяца, растут в течение 6 месяцев, регресс часто в течение 1 года.
Не связаны с контрактурами	Ассоциированы с контрактурами
Зуд и выраженная болезненность	Субъективные ощущения регистрируются редко
IV фототип кожи и выше	Нет связи с фототипом кожи
Генетическая предрасположенность (аутосомно доминантное наследование, локализация в хромосомах 2q23 и 7p11)	Нет генетической предрасположенности
Толстые коллагеновые волокна	Тонкие коллагеновые волокна
Отсутствие миофибробластов и α -SMA	Наличие миофибробластов и α -SMA
Коллаген I типа > коллаген III типа	Коллаген I типа < коллаген III типа
Гиперэкспрессия ЦОГ -2	Гиперэкспрессия ЦОГ -1

Критерии установления диагноза/состояния:

- 1) Данные анамнеза
- 2) Данные физикального обследования и в ряде случаев осмотра кожи под увеличением (дерматоскопия)
- 3) Результаты патолого-анатомического исследования биопсийного (операционного) материала при необходимости дифференциальной диагностики с другими заболеваниями кожи и/или новообразованиями кожи.

3. Лечение, включая медикаментозную и немедикаментозную терапии, диетотерапию, обезболивание, медицинские показания и противопоказания к применению методов лечения

Показания к проведению лечения.

Наличие патологического рубца, зуда, активного роста в местах характерной локализации.

Цель лечения

- прекращение прогрессирования заболевания;
- прекращение субъективных ощущений;

- сглаживание патологического рубца.

Общие замечания по терапии

Лечение келоидных рубцов представляет для врача сложную задачу ввиду свойства рубца отвечать ещё большим ростом на любое травматическое воздействие. Несмотря на многочисленные методы лечения, единая стратегия и тактика в лечении келоидов отсутствует. Большинство общепринятых методов недостаточно подавляет рост келоида, что не позволяет получить ожидаемый эстетический результат. Кроме того, ни один из них не гарантирует предотвращение рецидива.

Гипертрофические рубцы являются доброкачественными поражениями кожи. Необходимость проведения терапии определяется функциональной недостаточностью (например, контрактуры / механического раздражения из-за высоты образований), а также эстетическими показателями, которые могут значительно влиять на качество жизни и приводить к стигматизации [20, 21].

3.1 Консервативное лечение

- **Рекомендуется средство** на основе силикона (полисилоксана и/или диоксида кремния) для рассасывания келоидных и гипертрофических рубцов (гель, спрей) пациентам всех возрастных групп с гипертрофическими и келоидными рубцами с целью уменьшения субъективной симптоматики, уменьшения высоты стояния рубцовой ткани, уменьшения степени эритемы [1, 6, 8, 13, 16, 21, 22, 47].

Уровень убедительности рекомендации С (уровень достоверности доказательств 5)

Комментарии: *гель наносят область рубца 2 раза в день, в течение 3-12 месяцев. Гели применяются на лицо, шею, область суставов, где покрытия на основе полисилоксана невозможно зафиксировать. Препарат может назначаться детям с рождения. Эффективность терапии вариабельна.*

- **Рекомендуется** применение повязок силиконовых пациентам всех возрастных групп с гипертрофическими келоидными рубцами с целью уменьшения субъективной симптоматики, уменьшения высоты стояния рубцовой ткани, уменьшения степени эритемы для ношения не менее 23 часов в сутки, в течение 3-12 месяцев [6, 8, 13, 16, 47].

Уровень убедительности рекомендации А (уровень достоверности доказательств 2)

3.2 Инъекционная внутриочаговая терапия

- **Рекомендуется** глюкокортикоиды для инъекционного введения в очаг поражения кожи пациентам с гипертрофическими и келоидными рубцами с целью уменьшения объема рубцовой ткани, уменьшения субъективной симптоматики и предотвращения повторного роста:

- #триамцинолон инъекционно в очаг поражения кожи с интервалом 4-6 недель [1, 2, 4, 8, 10, 14, 16, 19, 21, 22, 23, 27, 32, 33, 34, 35];

Уровень убедительности рекомендации С (уровень достоверности доказательств 5)

или

бетаметазон инъекционно в очаг поражения кожи с интервалом 4-6 недель [58, 59]

Уровень убедительности рекомендации В (уровень достоверности доказательств 2).

***Комментарии:** максимальная однократная доза #триамцинолона для детей от 12 до 18 лет составляет 20 мг/мл [25], для взрослых – 40 мг/мл.*

*Максимальная однократная доза бетаметазона для пациентов старше 3 лет - 0.2 мл/см² очага поражения, но не более 1 мл в одну процедуру. Препарат растворяют в воде**. Для инъекций используют шприц объёмом 1-2 мл и иглу калибра 27-30 G. Иглу вводят вглубь рубца максимально параллельно поверхности кожи. Инъекции выполняют с различных точек. Для предупреждения липолиза подкожно-жировой клетчатки в области рубца острие иглы должно быть направлено вверх. Курс терапии длится от нескольких месяцев до нескольких лет.*

Местное введение может приводить к атрофии кожи, появлению гипо- и гиперпигментации, изъязвлению рубца, синдрому Кушинга. При введении больших количеств в высокой концентрации могут возникнуть системные побочные эффекты (отёки, остеопороз, психические расстройства, язвенная болезнь желудка и двенадцатиперстной кишки и другие осложнения). Инъекции в периорбитальные области крайне нежелательны, поскольку могут вызвать развитие глаукомы или катаракты.

После 3-4 инъекций почти в 100% случаев развиваются телеангиоэктазии.

- **Рекомендуется** #ботулинический токсин типа А-гемагглютинин комплекс** для инъекционного введения в очаг поражения кожи пациентам с келоидными и гипертрофическими рубцами с целью уменьшения объема рубцовой ткани, уменьшения субъективной симптоматики:

- - #ботулинический токсин типа А-гемагглютинин комплекс**, инъекционно в очаг поражения кожи, каждые 8 недель [36 – 40]

Уровень убедительности рекомендации В (уровень достоверности доказательств 2).

Комментарий: препарат вводят в дозе 5 ЕД на см³ объема рубцовой ткани. Раствор готовится согласно рекомендациям производителя. Для инъекций используют шприц инсулиновый одноразовый с несъемной иглой. Иглу вводят вглубь рубца максимально параллельно поверхности кожи. Инъекции выполняют с различных точек. Курс лечения устанавливается индивидуально, но не менее 3 процедур.

Местное введение #ботулинического токсина типа А-гемагглютинин комплекса** способствует быстрому исчезновению субъективной симптоматики и уменьшению объема рубцовой ткани.

Среди побочных эффектов отмечается головная боль, кратковременный зуд в области инъекции.

- **Рекомендуется** #фторурацил** для инъекционного введения в очаг поражения кожи пациентам с келоидными рубцами с целью уменьшения объема рубцовой ткани, уменьшения субъективной симптоматики 5% раствор, 50 – 150 мг 1 раз в неделю. Курс терапии от 3 до 16 инъекций [3, 6, 8, 14, 15, 19, 21, 22, 24, 28, 41–44, 66].

Уровень убедительности рекомендации В (уровень достоверности доказательств 2)

Комментарий: основными побочными эффектами этого метода терапии являются выраженная болезненность инъекций и гиперпигментация (в 100% случаев). Для уменьшения болезненности возможно предварительное введение 2% раствора лидокаина** в ткани под рубцом. В редких случаях наблюдаются струпы и изъязвления. Рекомендован с 18 лет.

3.3 Хирургическое лечение

- **Не рекомендуется** хирургическое иссечение келоидных рубцов в качестве монотерапии [1, 6, 22].

Уровень убедительности рекомендации С (уровень достоверности доказательств 5)

Комментарии: применяется крайне редко, т.к. травматическое воздействие на рубец практически всегда приводит к рецидиву келоида. Исключение составляет келоид, локализованный на мочке уха. Хирургическое лечение обязательно должно сопровождаться другими методами профилактики и лечения патологических рубцов [1, 6, 22].

- **Рекомендуется** хирургическое иссечение гипертрофических рубцов возраста более 1 года с использованием специальной операционной техники (Z-пластика, W-

пластика и т.д.), выбором метода закрытия операционного дефекта, различными вариантами пластики местными тканями [1, 2, 6, 8, 13, 16, 21, 22, 47].

Уровень убедительности рекомендации В (уровень достоверности доказательств 3)

Комментарий: хирургическое лечение необходимо сопровождать другими методами профилактики и лечения патологических рубцов

3.4 Иное лечение

- **Рекомендуется** проведение лазерной коагуляции телеангиоэктазий очага поражения с использованием лазерного излучения с длиной волны 585 нм и 595 нм пациентам с келоидными и гипертрофическими рубцами с целью уменьшения объема рубцовой ткани, уменьшения степени эритемы [48 – 52]

Уровень убедительности рекомендации В (уровень достоверности доказательств 2)

Комментарий: процедуры проводятся при показателях плотности энергии 4.5 – 6 Дж/см², диаметр рабочего пятна 5-10 мм, длительность импульса 0,45 – 1.5 мс, перекрытие – не более 10%, при использовании охлаждения. Интервал между процедурами 4-8 процедур, в зависимости от анатомической локализации. Количество процедур 2-12. Возможные побочные эффекты наиболее вероятны при использовании высоких показателей плотности энергии и малой длительности импульса и представлены пурпурой, образованием пузырей, гиперпигментацией.

- **Рекомендуется** пациентам с келоидными и гипертрофическими рубцами с целью уменьшения объема рубцовой ткани криотерапия локальная методом аппликации контактным криозондом, процедуры проводятся 2-3 цикла по 20-40 секунд каждый. Процедуру повторяют через 3-4 недели [2, 4, 6].

Уровень убедительности рекомендации В (уровень достоверности доказательств 3)

- **Не рекомендуется** пациентам с келоидными и гипертрофическими рубцами криотерапия локальная методом «открытого спрея» для орошения газообразной струей и метод «камыш» с применением аппликатора с плотно накрученной на неё ватой, смоченной жидким азотом, поскольку невозможно обеспечить необходимую компрессию и длительное воздействие постоянно низкой температуры [1, 2, 3, 4, 6, 15, 16, 22, 53-57]

Уровень убедительности рекомендации В (уровень достоверности доказательств 2)

Комментарии: монотерапия келоидов в 51-84% случаев приводит к рецидивам, поэтому для лечения келоидных рубцов рекомендуется комбинировать криодеструкцию с инъекционным введением в очаг поражения кожи #триамцинолона или бетаметазона.

Основными побочными эффектами криодеструкции являются расстройства пигментации кожи

- **Рекомендуется** Букки-терапия при заболеваниях кожи, подкожно-жировой клетчатки и придатков кожи пациентам с келоидными рубцами с целью уменьшения объема рубцовой ткани, уменьшения субъективной симптоматики и предотвращения повторного роста [16, 26, 62, 63]

Уровень убедительности рекомендации В (уровень достоверности доказательств 2)

Комментарии: «молодые» келоидные рубцы, после хирургических вмешательств, удалений новообразований (папиллом, кератом и др.) - напряжение генерации 10кV. Разовая доза $25,8 \cdot 10^2$ Кл/кг на 1 поле. Интервал между сеансами 1,5-2 месяца. Общее количество сеансов не более 5 на одно поле облучения. Суммарная доза на одно поле – 5000-6000 R.

«Старые» келоидные рубцы - проводится после хирургического иссечения первичного келоидного рубца или криотерапии жидким азотом после полного заживления раневой поверхности. Максимальное анодное напряжение генерирования 300-50 кV. Доза на 1 поле $25,8 \cdot 10^2$ Кл/кг (850). Интервал между сеансами 1,5-2 месяца. Общее количество сеансов не более 5 на 1 поле облучения. Суммарная доза на 1 поле – 5000-6000R

Профилактика образования келоидного рубца: - напряжение генерации 10 кV Доза за сеанс не должна превышать $32,3 \cdot 10^2$ Кл/кг (1250 R). Интервал между сеансами не менее 1,5 месяца. Общее количество сеансов – не более 3 на 1 поле облучения. Суммарная доза на 1 поле – не более 2000-3000 R [1,6,15,22].

Выполняет процедуру врач-рентгенолог, врач-радиотерапевт в рентгеновском кабинете, отвечающем требованиям СанПиН 2.6.1.1992-03, СанПиН 2.6.1.802-99, НБР-99, СП 2.6.1.759-99, ОСПОРБ – 99СП 2.6.1.799-99.

- **Рекомендуется** низкоинтенсивное лазерное облучение кожи пациентам с келоидными и гипертрофическими рубцами с целью уменьшения объема рубцовой ткани, уменьшения субъективной симптоматики [5, 22].

После инъекционного введения в очаг поражения кожи #бювгиалуронидазы азоксимера воздействуют на кожу низкоинтенсивным инфракрасным лазерным излучением с импульсной мощностью 2-8 Вт/имп. с частотой следования импульса 80 Гц или 1500 Гц. Общее время воздействия 15 минут, курс – 15 процедур [5].

Низкоинтенсивное лазерное облучение кожи можно назначать в острой стадии при наличии воспалительного компонента [5, 22].

Уровень убедительности рекомендации С (уровень достоверности доказательств 5)

- **Рекомендуется** окклюзионная терапия пациентам с келоидными и гипертрофическими рубцами с целью уменьшения объема рубцовой ткани, уменьшения субъективной симптоматики. Герметичные повязки для лечения «молодых» рубцов. Наложить на очаг без дополнительной компрессии на 12-20 часов, затем снять, промыть с мылом и вновь применить на очаг [1, 6, 13, 16, 21, 22]. Препараты рекомендованы детям с рождения.

Уровень убедительности рекомендации С (уровень достоверности доказательств 3)

- **Не рекомендуется** пациентам с келоидными рубцами проведение процедур лазерной деструкции ткани кожи и лазерной шлифовки кожи с использованием лазерного излучения с длиной волны 10600 нм (лазер на основе диоксида углерода). Обработка келоида и гипертрофического рубца CO₂ лазером может проводиться в тотальном или фракционном режимах. После тотальной деструкции келоидного рубца CO₂ лазером в качестве монотерапии рецидив наблюдается в 90% случаев, поэтому данный вид лечения не может быть рекомендован в виде монотерапии [64, 65].

Уровень убедительности рекомендация А (уровень достоверности доказательств 1)

Диетотерапия не применяется.

Обезболивание не применяется.

4. Медицинская реабилитация и санаторно-курортное лечение, медицинские показания и противопоказания к применению методов медицинской реабилитации, в том числе основанных на использовании природных лечебных факторов

Не применяется

5. Профилактика и диспансерное наблюдение, медицинские показания и противопоказания к применению методов профилактики

Лицам, имеющим в анамнезе случаи образования гипертрофических и келоидных рубцов или тех, кому предстоит операция в зоне повышенного риска их развития, рекомендуется:

Для ран с высоким риском развития рубцов, предпочтительно использовать средство на основе силикона (полисилоксана и/или диоксида кремния) для

рассасывания келоидных гипертрофических рубцов (гель, спрей). Гель или повязки силиконовые следует наносить после того, как разрез или рана эпителизируется и продолжать в течение, по крайней мере, 1 месяца. Для геля, рекомендовано как минимум 12-часовое ежедневное использование или, если возможно, непрерывное 24-часовое использование с гигиенической обработкой дважды в день. Использование геля может быть предпочтительным, при обширной площади поражения, при использовании на их в области лица, для лиц, проживающих в жарком и влажном климате.

Для пациентов со средней степенью риска развития рубцов возможно использование геля или повязок силиконовых (предпочтительно).

Пациентам с низким риском развития рубцов следует рекомендовать соблюдать стандартные гигиенические процедуры. Если пациент выражает озабоченность в связи с возможностью формирования рубца, он может применять средство на основе силикона (полисилоксана и/или диоксида кремния) для рассасывания келоидных и гипертрофических рубцов (гель, спрей).

Дополнительной общей профилактической мерой является исключение воздействия солнечных лучей и использование солнцезащитных кремов с максимальным коэффициентом защиты от солнца (SPF> 50) до созревания рубца.

Как правило, тактика ведения пациентов с рубцами может быть пересмотрена через 4-8 недель после эпителизации с целью определения необходимости дополнительных вмешательств по коррекции рубцов.

6. Организация оказания медицинской помощи

Показаний для госпитализации в медицинскую организацию нет.

Келоидные и гипертрофические рубцы следует лечить амбулаторно.

В зависимости от метода терапии положительная клиническая динамика (уменьшение объема рубца на 30-50%, снижение выраженности субъективных симптомов) может быть достигнута после 3-6 процедур или после 3-6 месяцев лечения

7. Дополнительная информация (в том числе факторы, влияющие на исход заболевания или состояния)

Отсутствует.

Критерии оценки качества медицинской помощи

№	Критерии качества	Оценка выполнения
1.	Проведена наружная терапия с использованием средства на основе силикона (полисилоксана и/или	Да/нет

№	Критерии качества	Оценка выполнения
	диоксида кремния) или повязок силиконовых	
2.	Проведено инъекционное введение в очаг поражения кожи #триамцинолона или #бетаметазона	Да/нет
3.	Проведена окклюзионная терапия	Да/нет

Список литературы

1. Озерская О.С. Рубцы кожи и их дерматокосметологическая коррекция / СПб: ОАО «Искусство России», 2007. – 224 с.
2. Ud-Din S, Bayat A. Strategic management of keloid disease in ethnic skin: a structured approach supported by the emerging literature / Br J Dermatol. 2013 Oct;169 Suppl 3:71-81.
3. Gauglitz GG. Management of keloids and hypertrophic scars: current and emerging options / Clin Cosmet Investig Dermatol. 2013 Apr 24;6:103-14.
4. Arno A, Gauglitz GG, Barret JP, Jeschke MG. Up-to-date approach to manage keloids and hypertrophic scars: a useful guide / Burns. 2014 Nov;40(7):1255-66.
5. Круглова Л.С., Течиева С.Т., Стенько А.Т., Шматова А.А. Современный взгляд на инновационные методы терапии патологических рубцовых деформаций / Клиническая дерматология и венерология. - №5, 2014. – С. 105-116.
6. Сафонов И. Лечение и коррекция рубцов. Атлас / пер. с англ. – М.: МЕДпресс-информ, 2015. – 216 с.
7. Часнойть А.Ч. Жилинский Е.В., Серебряков А.Е., Тимошок Н.Ю. Оценка противорубцовой эффективности препарата ферменкол / Медицинские новости. - №11, 2015. – С. 36-40.
8. Trace AP, Enos CW, Mantel A, Harvey VM. Keloids and Hypertrophic Scars: A Spectrum of Clinical Challenges / Am J Clin Dermatol. 2016 Jun;17(3):201-23.
9. Li Z, Jin Z. Comparative effect and safety of verapamil in keloid and hypertrophic scar treatment: a meta-analysis / Ther Clin Risk Manag. 2016 Nov 9;12:1635-1641.
10. Yang SY, Yang JY, Hsiao YC, Chuang SS. A Comparison of Gene Expression of Decorin and MMP13 in Hypertrophic Scars Treated With Calcium Channel Blocker, Steroid, and Interferon: A Human-Scar-Carrying Animal Model Study / Dermatol Surg. 2017 Jan;43 Suppl 1:S37-S46.
11. Перламутров Ю.Н., Ольховская К.Б. Эффективность крема, содержащего стабилизированную гиалуронидазу, для коррекции рубцовых изменений кожи // ConsiliumMedicum. Дерматология (Прил.). 2017. №1. С.5–9.
12. Li YH, Liu JQ, Xiao D, Zhang W, Hu DH. Advances in the research of mechanism in prevention and treatment of scar with botulinum toxin type A and its clinical application / Zhonghua Shao Shang Za Zhi. 2017 Apr 20;33(4):254-256.
13. Hsu KC, Luan CW, Tsai YW. Review of Silicone Gel Sheeting and Silicone Gel for the Prevention of Hypertrophic Scars and Keloids / Wounds. 2017 May;29(5):154-158.

14. Mokos ZB, Jović A, Grgurević L, Dumić-Čule I, Kostović K, Čević R, Marinović B. Current Therapeutic Approach to Hypertrophic Scars / *Front Med (Lausanne)*. 2017 Jun 20;4:83.
15. Berman B, Maderal A, Raphael B. Keloids and Hypertrophic Scars: Pathophysiology, Classification, and Treatment / *Dermatol Surg*. 2017 Jun;43 Suppl 1:S3-S18.
16. Jaloux C, Bertrand B, Degardin N, Casanova D, Kerfant N, Philandrianos C3. Keloid scars (part II): Treatment and prevention / *Ann Chir Plast Esthet*. 2017 Feb;62(1):87-96.
17. Šuca H, Zajiček R, Vodsoň Z. Microneedling - a form of collagen induction therapy - our first experiences / *Acta Chir Plast*. Summer 2017;59(1):33-36.
18. Gokalp H. Evaluation of nonablative fractional laser treatment in scar reduction / *Lasers Med Sci*. 2017 Sep;32(7):1629-1635.
19. Hagele T, Nyanda H, Patel N, Russell N, Cohen G, Nelson C. Advanced Management of Severe Keloids / *Skinmed*. 2017 Oct 1;15(5):365-370.
20. Охлопков В.А., Скальский С.В., Соколова Т.Ф. Эффективность крема, содержащего верапамила гидрохлорид, в терапии рубцов в эксперименте / *Вестник дерматологии и венерологии*. - №4, 2017. – С. 38-43.
21. Potter K, Konda S, Ren VZ, Wang A, Srinivasan A, Chilukuri S. Techniques for Optimizing Surgical Scars, Part 2: Hypertrophic Scars and Keloids / *Skinmed*. 2017 Dec 1;15(6):451-456.
22. Бурылина О.М., Карпова А.В. Косметология: клиническое руководство / М.:ГЭОТАР-Медиа, 2018. – 744 с.
23. Greywal T1, Krakowski AC. Pediatric dermatology procedures and pearls: Multimodal revision of earlobe keloids / *Pediatr Dermatol*. 2018 Mar;35(2):268-270.
24. Ibrahim A1, Chalhoub RS. 5-fu for problematic scarring: a review of the literature / *Ann Burns Fire Disasters*. 2018 Jun 30;31(2):133-137.
25. Morelli Coppola M, Salzillo R, Segreto F, Persichetti P. Triamcinolone acetonide intralesional injection for the treatment of keloid scars: patient selection and perspectives / *Clin Cosmet Investig Dermatol*. 2018 Jul 24;11:387-396.
26. Khalid FA, Farooq UK, Saleem M, Rabbani J, Amin M, Khan KU, Mehrose Y, Tarar MN. The efficacy of excision followed by intralesional 5-fluorouracil and triamcinolone acetonide versus excision followed by radiotherapy in the treatment of ear keloids: A randomized control trial / *Burns*. 2018 Sep;44(6):1489-1495.
27. Artzi O, Koren A, Niv R, Mehrabi JN, Friedman O. The Scar Bane, Without the Pain: A New Approach in the Treatment of Elevated Scars: Thermomechanical Delivery of Topical

- Triamcinolone Acetonide and 5-Fluorouracil./ *Dermatol Ther (Heidelb)*. 2019 Jun;9(2):321-326.
28. LaRanger R, Karimpour-Fard A, Costa C, Mathes D, Wright WE, Chong T. Analysis of Keloid Response to 5-Fluorouracil Treatment and Long-Term Prevention of Keloid Recurrence / *Plast Reconstr Surg*. 2019 Feb;143(2):490-494.
29. Sabry HH, Abdel Rahman SH, Hussein MS, Sanad RR, Abd E Azez TA. The Efficacy of Combining Fractional Carbon Dioxide Laser With Verapamil Hydrochloride or 5-Fluorouracil in the Treatment of Hypertrophic Scars and Keloids: A Clinical and Immunohistochemical Study / *Dermatol Surg*. 2019 Apr;45(4):536-546.
30. Wang D, Qu J, Jiang H, Jiang Y. The safety and efficacy of botulinum toxin for management of scars: A systematic review with meta-analysis and trial sequential analysis / *Toxicon*. 2019 Aug;166:24-33.
31. Love PB, Kundu RV. Keloids: an update on medical and surgical treatments. *J Drugs Dermatol* 2013;12(4):403–9.
32. Srivastava S. et al. Comparison of intralesional triamcinolone acetonide, 5-fluorouracil, and their combination for the treatment of keloids // *Advances in wound care*. – 2017. – T. 6. – №. 11. – C. 393-400.
33. Hochman B. et al. Intralesional triamcinolone acetonide for keloid treatment: a systematic review // *Aesthetic plastic surgery*. – 2008. – T. 32. – №. 4. – C. 705-709.
34. Hietanen K. E. et al. Treatment of keloid scars with intralesional triamcinolone and 5-fluorouracil injections—a randomized controlled trial // *Journal of Plastic, Reconstructive & Aesthetic Surgery*. – 2019. – T. 72. – №. 1. – C. 4-11.
35. Koc E. et al. An open, randomized, controlled, comparative study of the combined effect of intralesional triamcinolone acetonide and onion extract gel and intralesional triamcinolone acetonide alone in the treatment of hypertrophic scars and keloids // *Dermatologic Surgery*. – 2008. – T. 34. – №. 11. – C. 1507-1514.
36. Wang D. et al. The safety and efficacy of botulinum toxin for management of scars: A systematic review with meta-analysis and trial sequential analysis // *Toxicon*. – 2019.
37. Shaarawy E., Hegazy R. A., Abdel Hay R. M. Intralesional botulinum toxin type A equally effective and better tolerated than intralesional steroid in the treatment of keloids: a randomized controlled trial // *Journal of cosmetic dermatology*. – 2015. – T. 14. – №. 2. – C. 161-166.
38. Bi M. et al. Intralesional Injection of Botulinum Toxin Type A Compared with Intralesional Injection of Corticosteroid for the Treatment of Hypertrophic Scar and Keloid: A Systematic Review and Meta-Analysis // *Medical science monitor: international medical journal of experimental and clinical research*. – 2019. – T. 25. – C. 2950.

39. Wang Y. et al. Effectiveness and Safety of Botulinum Toxin Type A Injection for Scar Prevention: A Systematic Review and Meta-analysis //Aesthetic plastic surgery. – 2019. – C. 1-9.
40. Chatchai Pruksapong M. D., Sanipreeya Yingtaweesittikul M. D., Chairat Burusapat M. D. Efficacy of botulinum toxin a in preventing recurrence keloids: Double blinded randomized controlled trial study: Intraindividual subject //J Med Assoc Thai. – 2017. – T. 100. – №. 3. – C. 280-6.
41. Hietanen K. E. et al. Treatment of keloid scars with intralesional triamcinolone and 5-fluorouracil injections—a randomized controlled trial //Journal of Plastic, Reconstructive & Aesthetic Surgery. – 2019. – T. 72. – №. 1. – C. 4-11.
42. Darougeh A., Asilian A., Shariati F. Intralesional triamcinolone alone or in combination with 5-fluorouracil for the treatment of keloid and hypertrophic scars //Clinical and Experimental Dermatology: Clinical dermatology. – 2009. – T. 34. – №. 2. – C. 219-223.
43. Xi-Qiao W. et al. A review of the effectiveness of antimitotic drug injections for hypertrophic scars and keloids //Annals of plastic surgery. – 2009. – T. 63. – №. 6. – C. 688-692.
44. Bijlard E., Steltenpool S., Niessen F. B. Intralesional 5-fluorouracil in keloid treatment: a systematic review //Acta dermato-venereologica. – 2015. – T. 95. – №. 7. – C. 778-782.
45. Darougeh A., Asilian A., Shariati F. Intralesional triamcinolone alone or in combination with 5-fluorouracil for the treatment of keloid and hypertrophic scars //Clinical and Experimental Dermatology: Clinical dermatology. – 2009. – T. 34. – №. 2. – C. 219-223.
46. Khan M. A., Bashir M. M., Khan F. A. Intralesional triamcinolone alone and in combination with 5-fluorouracil for the treatment of keloid and hypertrophic scars //J Pak Med Assoc. – 2014. – T. 64. – №. 9. – C. 1003-7.
47. O'Brien L., Jones D. J. Silicone gel sheeting for preventing and treating hypertrophic and keloid scars //Cochrane database of systematic reviews. – 2013. – №. 9.
48. Yang Q. et al. The effect of flashlamp pulsed dye laser on the expression of connective tissue growth factor in keloids //Lasers in surgery and medicine. – 2012. – T. 44. – №. 5. – C. 377-383.
49. Al-Mohamady A. E. S. A. E. H., Ibrahim S. M. A., Muhammad M. M. Pulsed dye laser versus long-pulsed Nd: YAG laser in the treatment of hypertrophic scars and keloid: a comparative randomized split-scar trial //Journal of cosmetic and laser therapy. – 2016. – T. 18. – №. 4. – C. 208-212.
50. Manuskiatti W., Fitzpatrick R. E., Goldman M. P. Energy density and numbers of treatment affect response of keloidal and hypertrophic sternotomy scars to the 585-nm flashlamp-pumped

- pulsed-dye laser //Journal of the American Academy of Dermatology. – 2001. – T. 45. – №. 4. – C. 557-565.
51. Manuskiatti W., Fitzpatrick R. E. Treatment response of keloidal and hypertrophic sternotomy scars: comparison among intralesional corticosteroid, 5-fluorouracil, and 585-nm flashlamp-pumped pulsed-dye laser treatments //Archives of dermatology. – 2002. – T. 138. – №. 9. – C. 1149-1155.
52. De Las Alas J. M. G., Siripunvarapon A. H., Dofitas B. L. Pulsed dye laser for the treatment of keloid and hypertrophic scars: a systematic review //Expert review of medical devices. – 2012. – T. 9. – №. 6. – C. 641-650.
53. Abdel Meguid A. M. et al. Intralesional vs. contact cryosurgery in treatment of keloids: a clinical and immunohistochemical study //International journal of dermatology. – 2015. – T. 54. – №. 4. – C. 468-475.
54. Layton A. M., Yip J., Cunliffe W. J. A comparison of intralesional triamcinolone and cryosurgery in the treatment of acne keloids //British Journal of Dermatology. – 1994. – T. 130. – №. 4. – C. 498-501.
55. Mourad B., Elfar N., Elsheikh S. Spray versus intralesional cryotherapy for keloids //Journal of Dermatological Treatment. – 2016. – T. 27. – №. 3. – C. 264-269.
56. Zouboulis CC, Blume U, Büttner P, Orfanos CE. Outcomes of cryosurgery in keloids and hypertrophic scars. A prospective consecutive trial of case series. Arch Dermatol 1993;129:1146-51.
57. Ernst K, Hundeiker M. Results of cryosurgery in 394 patients with hypertrophic scars and keloids. Hautarzt 1995;46:462-6.
58. Chen X. E. et al. Combined effects of long-pulsed neodymium-yttrium-aluminum-garnet laser, diprospan and 5-fluorouracil in the treatment of keloid scars //Experimental and therapeutic medicine. – 2017. – T. 13. – №. 6. – C. 3607-3612.
59. Sun P. et al. The Efficacy of Drug Injection in the Treatment of Pathological Scar: A Network Meta-analysis //Aesthetic plastic surgery. – 2019. – C. 1-15.
60. Ogawa R, Akaishi S, Hyakusoku H. Differential and exclusive diagnosis of diseases that resemble keloids and hypertrophic scars. Ann Plast Surg. 2009 Jun;62(6):660-4.
61. Gulamhuseinwala N, Mackey S, Meagher P, Powell B. Should excised keloid scars be sent for routine histologic analysis? Ann Plast Surg. 2008 Feb;60(2):186-7.
62. Mankowski P. et al. Optimizing radiotherapy for keloids: a meta-analysis systematic review comparing recurrence rates between different radiation modalities //Annals of plastic surgery. – 2017. – T. 78. – №. 4. – C. 403-411.

63. Siotos C. et al. Keloid excision and adjuvant treatments: a network meta-analysis //Annals of plastic surgery. – 2019. – T. 83. – №. 2. – C. 154-162.
64. Stern JC, Lucente FE. Carbon dioxide laser excision of earlobe keloids. A prospective study and critical analysis of existing data. Arch Otolaryngol Head Neck Surg. 1989 Sep;115(9):1107-11.
65. Leszczynski R, da Silva CA, Pinto ACPN, Kuczynski U, da Silva EM. Laser therapy for treating hypertrophic and keloid scars. Cochrane Database Syst Rev. 2022 Sep 26;9(9):CD011642.
66. Bijlard E, Steltenpool S, Niessen FB. Intralesional 5-fluorouracil in keloid treatment: a systematic review. Acta Derm Venereol. 2015 Sep;95(7):778-82.

Приложение А1. Состав рабочей группы по разработке и пересмотру клинических рекомендаций

1. Кубанов Алексей Алексеевич – академик РАН, доктор медицинских наук, профессор, президент Российского общества дерматовенерологов и косметологов.
2. Мартынов Андрей Александрович - доктор медицинских наук, профессор, заведующий кафедрой дерматовенерологии и косметологии ФГБОУ ДПО «Российская медицинская академия непрерывного профессионального образования" Министерства здравоохранения Российской Федерации», член Российского общества дерматовенерологов и косметологов.
3. Власова Анна Васильевна – кандидат медицинских наук, доцент кафедры дерматовенерологии и косметологии ФГБОУ ДПО «Российская медицинская академия непрерывного профессионального образования" Министерства здравоохранения Российской Федерации», член Российского общества дерматовенерологов и косметологов.
4. Галлямова Юлия Альбертовна - доктор медицинских наук, профессор, член Российского общества дерматовенерологов и косметологов.
5. Зубарева Елена Юрьевна - кандидат медицинских наук, доцент кафедры дерматовенерологии и косметологии ФГБОУ ВО «Омский государственный медицинский университет» Министерства здравоохранения Российской Федерации, член Российского общества дерматовенерологов и косметологов.
6. Кривonos Николай Викторович - кандидат медицинских наук, член Российского общества дерматовенерологов и косметологов.
7. Махакова Юлия Буяндылгеровна - кандидат медицинских наук, заведующий образовательным отделом ФГБУ «ГНЦДК» Минздрава России, член Российского общества дерматовенерологов и косметологов.
8. Новиков Юрий Александрович – доктор медицинских наук доцент, заведующий кафедрой дерматовенерологии и косметологии ФГБОУ ВО «Омский государственный медицинский университет» Минздрава РФ, главный врач БУЗ Омской области «ККВД», главный внештатный специалист Министерства здравоохранения Омской области по дерматовенерологии и косметологии, член Российского общества дерматовенерологов и косметологов.
9. Правдина Ольга Валерьевна - кандидат медицинских наук, доцент кафедры дерматовенерологии и косметологии ФГБОУ ВО «Омский государственный

медицинский университет» Министерства здравоохранения Российской Федерации, член Российского общества дерматовенерологов и косметологов.

10. Радул Елена Владимировна - кандидат медицинских наук, доцент кафедры дерматовенерологии и косметологии ФГБОУ ВО «Омский государственный медицинский университет» Министерства здравоохранения Российской Федерации, член Российского общества дерматовенерологов и косметологов.
11. Сайтбурханов Рифат Рафаилович – врач-дерматовенеролог КДЦ ФГБУ «ГНЦДК» Минздрава России, член Российского общества дерматовенерологов и косметологов.
12. Соколова Анна Викторовна - доктор медицинских наук, профессор, член Российского общества дерматовенерологов и косметологов.

Конфликт интересов:

Авторы заявляют об отсутствии конфликта интересов.

Приложение А2. Методология разработки клинических рекомендаций

Целевая аудитория данных клинических рекомендаций:

1. Врачи-дерматовенерологи;
2. Врачи-хирурги;
3. Врачи-косметологи
4. Врачи-рентгенологи, врачи-радиотерапевты;
5. Студенты медицинских ВУЗов, ординаторы и аспиранты.

Таблица 1. Шкала оценки уровней достоверности доказательств (УДД) для методов диагностики (диагностических вмешательств)

УДД Расшифровка

1	Систематические обзоры исследований с контролем референсным методом или систематический обзор рандомизированных клинических исследований с применением мета-анализа
2	Отдельные исследования с контролем референсным методом или отдельные рандомизированные клинические исследования и систематические обзоры исследований любого дизайна, за исключением рандомизированных клинических исследований, с применением мета-анализа
3	Исследования без последовательного контроля референсным методом или исследования с референсным методом, не являющимся независимым от исследуемого метода или нерандомизированные сравнительные исследования, в том числе когортные исследования
4	Несравнительные исследования, описание клинического случая
5	Имеется лишь обоснование механизма действия или мнение экспертов

Таблица 2. Шкала оценки уровней достоверности доказательств (УДД) для методов профилактики, лечения и реабилитации (профилактических, лечебных, реабилитационных вмешательств)

УДД Расшифровка

1	Систематический обзор РКИ с применением мета-анализа
2	Отдельные РКИ и систематические обзоры исследований любого дизайна, за исключением РКИ, с применением мета-анализа
3	Нерандомизированные сравнительные исследования, в т.ч. когортные исследования
4	Несравнительные исследования, описание клинического случая или серии случаев, исследования «случай-контроль»
5	Имеется лишь обоснование механизма действия вмешательства (доклинические исследования) или мнение экспертов

Таблица 3. Шкала оценки уровней убедительности рекомендаций (УУР) для методов профилактики, диагностики, лечения и реабилитации (профилактических, диагностических, лечебных, реабилитационных вмешательств)

УУР Расшифровка

А	Сильная рекомендация (все рассматриваемые критерии эффективности (исходы) являются важными, все исследования имеют высокое или удовлетворительное методологическое качество, их выводы по интересующим исходам являются согласованными)
В	Условная рекомендация (не все рассматриваемые критерии эффективности (исходы) являются важными, не все исследования имеют высокое или удовлетворительное методологическое качество и/или их выводы по интересующим исходам не являются согласованными)
С	Слабая рекомендация (отсутствие доказательств надлежащего качества (все рассматриваемые критерии эффективности (исходы) являются неважными, все исследования имеют низкое методологическое качество и их выводы по интересующим исходам не являются согласованными)

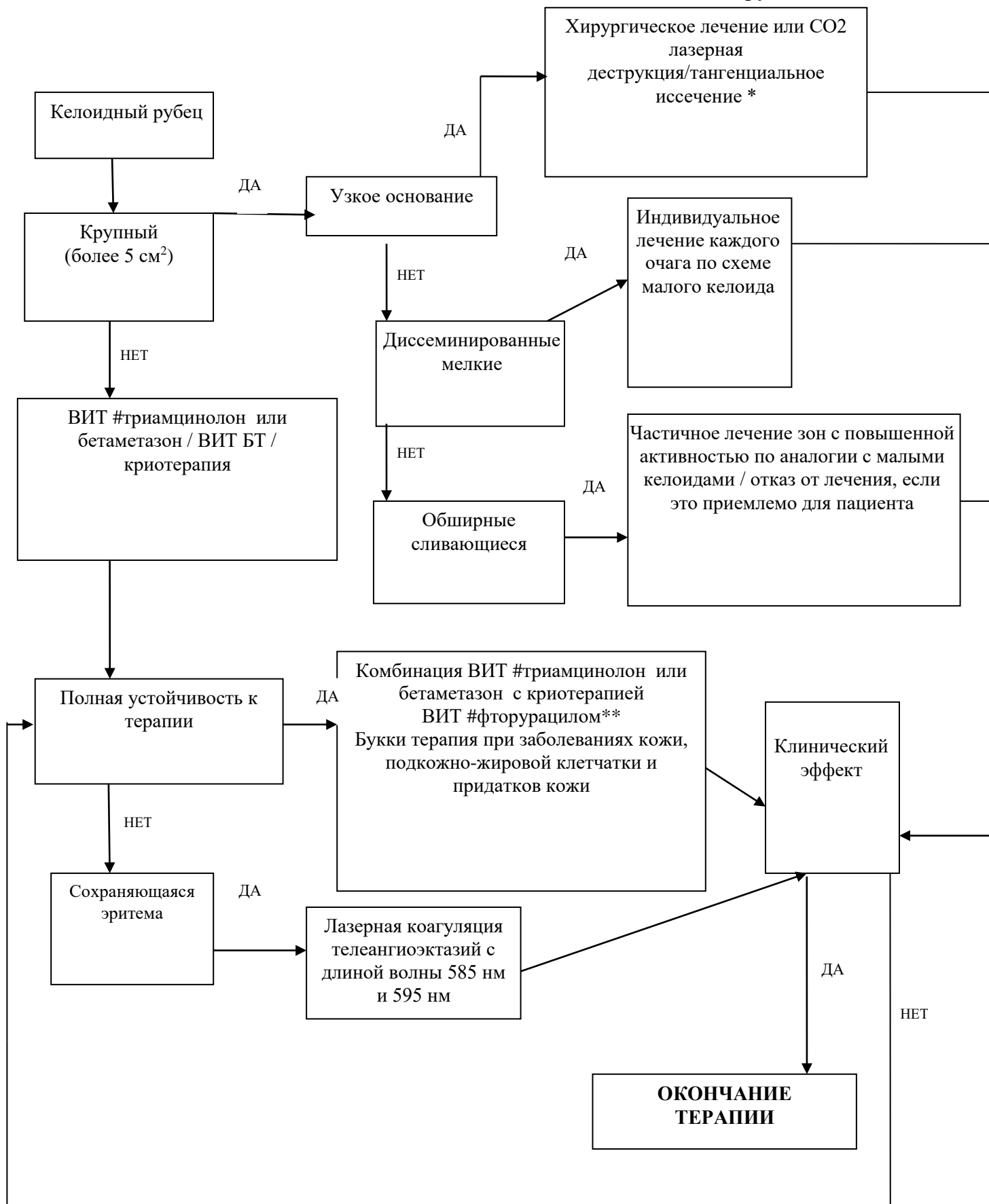
Порядок обновления клинических рекомендаций.

Механизм обновления клинических рекомендаций предусматривает их систематическую актуализацию – не реже чем один раз в три года, а также при появлении новых данных с позиции доказательной медицины по вопросам диагностики, лечения, профилактики и реабилитации конкретных заболеваний, наличии обоснованных дополнений/замечаний к ранее утверждённым КР, но не чаще 1 раза в 6 месяцев.

Приложение А3. Справочные материалы, включая соответствие показаний к применению и противопоказаний, способов применения и доз лекарственных препаратов, инструкции по применению лекарственного препарата

Актуальные инструкции к лекарственным препаратам, упоминаемым в данной клинической рекомендации, можно найти на сайте grls.rosminzdrav.ru

Приложение Б.
Блок – схема лечения пациента с келоидными рубцами.



*Необходима последующая профилактическая терапия, ВИТ – внутриочаговая инъекционная терапия, БТ – #ботулинический токсин типа А-гемагглютинин комплекс**

Приложение В. Информация для пациента

Людам с факторами риска развития келоидных рубцов рекомендуется избегать кожных травм, таких как татуировки, пирсинг и ненужных хирургических процедур / косметических операций на коже, особенно в зонах повышенного риска, таких как грудь или мочки ушей.

В случае развития у данных пациентов воспалительных дерматозов важна своевременная и эффективная медикаментозная терапия для снижения риска образования рубцов.

Приложение Г1-ГN. Шкалы оценки, вопросники и другие оценочные инструменты состояния пациента, приведенные в клинических рекомендациях

Специальные шкалы оценки, индексы, вопросники при обследовании пациентов с гипертрофическими изменениями кожи не применяются.