



МИНИСТЕРСТВО  
ЗДРАВООХРАНЕНИЯ  
РОССИЙСКОЙ ФЕДЕРАЦИИ

Клинические рекомендации

## Грибовидный микоз

МКБ 10:C84.0

Год утверждения (частота пересмотра):2020

ID:KP223/1

URL

Профессиональные ассоциации

- **Общероссийская общественная организация «Российское общество дерматовенерологов и косметологов» · Региональная общественная организация «Общество онкогематологов»**

Одобрено Научно-практическим Советом Минздрава РФ



# Оглавление

- **Ключевые слова**
- **Список сокращений**
- **Термины и определения**
- **1. Краткая информация**
- **2. Диагностика**
- **3. Лечение**
- **4. Реабилитация**
- **5. Профилактика**
- **6. Дополнительная информация, влияющая на течение и исход заболевания**
- **Критерии оценки качества медицинской помощи**
- **Список литературы**
- **Приложение А1. Состав рабочей группы**
- **Приложение А2. Методология разработки клинических рекомендаций**
- **Приложение А3. Связанные документы**
- **Приложение Б. Алгоритмы ведения пациента**
- **Приложение В. Информация для пациентов**
- **Приложение Г.**

## **Ключевые слова**

# Список сокращений

ВИЧ – вирус иммунодефицита человека

ЛДГ - лактатдегидрогеназа

ЛК – лимфомы кожи

ПУВА (Psoralen + UltraViolet A) – псорален-ультрафиолет А

ПЦР – полимеразная цепная реакция

СОД – суммарная очаговая доза

ТКР – Т-клеточный рецептор

ТОК – тотальное облучение кожи

УЗИ – ультразвуковое исследование

# Термины и определения

Грибовидный микоз (ГМ) – первичная эпидермотропная Т-клеточная лимфома кожи (ЛК), характеризующаяся пролиферацией малых и средних Т-лимфоцитов с церебриформными ядрами.

ISLE-Международного общества по лимфомам кожи

EORTC - Европейской организации по изучению и лечению рака

# 1. Краткая информация

## 1.1 Определе~~ние~~заболевания или состояния (группы заболеваний или состояний)

Грибовидный микоз (ГМ) – первичная эпидермотропная Т-клеточная лимфома кожи (ЛК), характеризующаяся пролиферацией малых и средних Т-лимфоцитов с cerebriformными ядрами.

## 1.2 Этиология и патогенеззаболевания или состояния (группы заболеваний или состояний)

Этиология заболевания неизвестна. Считается, что лимфомы кожи возникают вследствие хронической антигенной стимуляции, что ведет к неконтролируемой клональной пролиферации и накоплению неопластических Т-клеток в коже. Предполагают роль золотистого стафилококка в возникновении лимфом кожи. Некоторые исследователи сообщают о значении вируса Эпштейна-Барр и цитомегаловируса в этиологии заболевания. Есть данные о развитии лимфом кожи у людей, получающих иммуносупрессивную терапию после трансплантации органов и у ВИЧ-инфицированных.

## 1.3 Эпидемиологиязаболевания или состояния (группы заболеваний или состояний)

Грибовидный микоз является наиболее часто встречающейся формой кожной Т-клеточной лимфомы и составляет 1% всех неходжкинских лимфом, 50% первичных лимфом кожи и 65% кожных Т-клеточных лимфом. Заболеваемость грибовидным микозом в мире равна 6–7 случаев/10<sup>6</sup> в год с регулярным повышением в последние десятилетия. Этот показатель значительно варьирует в различных географических регионах: в США заболеваемость грибовидными микозом составляет 0,46 случаев на 100 000 человек, в странах Европы этот показатель колеблется от 0,26 до 1,0 на 100 000 человек в год (55% мужчин и 45% женщин). Более 75% случаев грибовидного микоза наблюдается у пациентов старше 50 лет, средний возраст дебюта заболевания составляет 55–60 лет. Грибовидный микоз может также поражать детей и подростков (1% случаев). Соотношение заболевших мужчин и женщин составляет 2,0:1,0 с преобладанием пациентов с темным цветом кожи (1,7:1) [1, 2].

## **1.4 Особенности кодирования заболевания или состояния (группы заболеваний или состояний) по Международной статистической классификации болезней и проблем, связанных со здоровьем**

S84.0 – Грибовидный микоз.

## **1.5 Классификация заболевания или состояния (группы заболеваний или состояний)**

1. Грибовидный микоз (классический трехстадийный вариант)

2. Другие формы грибовидного микоза:

a. входят в ВОЗ-классификацию опухолей кожи:

- фолликулотропный грибовидный микоз;
- педжетоидный ретикулез;
- синдром гранулематозной вялой кожи.

b. редко встречающиеся варианты:

- эритродермический;
- фолликулярный;
- сиринготропный;
- буллезный/везикулезный;
- гранулематозный;
- пойкилодермический;
- гиперпигментный;
- гипопигментный;
- одноочаговый;
- ладонно-подошвенный;
- гиперкератотический/веррукозный;
- вегетирующий/папилломатозный;
- ихтиозиформный;
- пигментно-пурпурозный;
- пустулезный.

## **1.6 Клиническая картина заболевания или состояния (группы заболеваний или состояний)**

При классическом варианте грибовидного микоза заболевание протекает стадийно с нарастанием распространенности процесса и делится на 3 клинических стадии: пятнистая (эритематозная), бляшечная и опухолевая.

Заболевание начинается с пятен разных размеров, с четкими краями, которые расположены несимметрично и чаще локализуются на ягодицах и участках кожи, защищенных от солнечного облучения – молочных железах, нижних отделах живота, в подмышечных и паховых складках, на



внутренней поверхности бедер и плеч. Цвет пятен варьирует от розовато-красного до желтовато-оранжевого и коричневого оттенков. Поверхность пятен может быть морщинистой (псевдоатрофичной) и слегка лихенифицированной, в случае появления телеангиоэктазий и участков пигментации развивается пойкилодемия. В эритематозной стадии болезнь может проявляться разнообразными и нехарактерными эритемами, уртикарноподобными, псориазо- и парапсориазоподобными, экземоподобными высыпаниями.

Для бляшечной стадии характерно образование инфильтрированных бляшек различной величины, желтовато-красной или синюшной окраски. Поверхность их может быть гладкой, слегка шелушащейся или лихенифицированной. Образование бляшек протекает бессимптомно или сопровождается очень сильным зудом, иногда их рост идет неравномерно за счет периферической части, в результате чего образуются дугообразные очаги. Разрешаются бляшки медленно и неравномерно, при разрешении в центре они приобретают кольцевидную форму.

Клиническими симптомами, характерными для ранних стадий грибовидного микоза, являются:

- вариабельность формы, размеров и цвета высыпаний;
- феномен одновременного прогрессирования и регрессирования отдельных высыпаний;
- пойкилодермия (пятнистая пигментация, телеангиоэктазии, атрофия кожи);
- множественные высыпания, несколько зон вовлечения;
- характерная локализация высыпаний на участках кожи, не подвергающихся солнечному облучению;
- зуд, сопровождающий высыпания [3-5].

В опухолевой стадии у пациента обычно обнаруживается сочетание пятен, бляшек и узлов. Узлы могут формироваться как в области существующих бляшек, так и на непораженной ранее коже. Их локализация и количество могут варьировать от единичных до множественных. В опухолевой стадии могут поражаться лимфатические узлы и внутренние органы [3, 4].

Фолликулотропный грибовидный микоз является самостоятельным вариантом грибовидного микоза, характеризующимся наличием фолликулотропных инфильтратов, часто с сохранением межфолликулярного эпидермиса и преимущественным поражением головы и шеи. Фолликулотропный грибовидный микоз развивается главным образом у взрослых, но описан также у детей и подростков. Мужчины болеют чаще, чем женщины. Поражение кожи располагается преимущественно на лице и шее, где оно наиболее выражено. Заболевание может проявляться сгруппированными фолликулярными папулами, пятнами, ассоциированными с фолликулами, плотными бляшками или опухолями. Другими клиническими проявлениями являются акнеформные высыпания (комедоны, кисты) и высыпания, напоминающие волосяной

кератоз, которые локализируются главным образом на туловище и конечностях. Поражение кожи при фолликулотропном грибковидном микозе часто ассоциировано с алопецией. У детей заболевание чаще всего проявляется гипопигментированными, приуроченными к волосяным фолликулам пятнами, и ассоциированной алопецией. Частым и очень характерным признаком болезни являются инфильтрированные бляшки в области бровей, сопровождающиеся выпадением волос. Зуд зачастую очень интенсивный. Часто наблюдаются вторичные бактериальные инфекции. В редких случаях фолликулотропный грибковидный микоз может проявляться солитарными очагами поражения (солитарный или одноочаговый фолликулотропный грибковидный микоз) или эритродермией[5].

Сиринготропный грибковидный микоз представляет собой редкий вариант заболевания, имеющим много общего с фолликулотропным грибковидным микозом. Он характеризуется выраженным поражением эккринных желез, часто ассоциируясь с пилотропизмом. Поражения кожи могут быть солитарными или, чаще, генерализованными[4].

Педжетоидный ретикулез представляет собой редкий вариант грибковидного микоза, характеризующийся локализованными пятнами или бляшками с интраэпидермальной пролиферацией неопластических Т-лимфоцитов. Термин педжетоидный ретикулез следует использовать только для локализованного типа болезни (тип Ворингера-Колоппа), но не для диссеминированного типа (тип Кетрона-Гудмана), так как в настоящее время у большинства пациентов с генерализованными высыпаниями заболевание рассматривают как первичную кожную CD8+ агрессивную эпидермотропную цитотоксическую лимфому, первичную кожную  $\gamma/\delta$  Т-клеточную лимфому или опухолевую стадию грибковидного микоза[5]. Поражение кожи у пациентов обычно представлено солитарными, медленно прогрессирующими псориазиформными или гиперкератотическими бляшками, которые обычно локализируются на конечностях, чаще всего на кистях и стопах [5].

Синдром гранулематозной вялой кожи – это крайне редкий вариант грибковидного микоза, характеризующийся медленным формированием складок вялой кожи и гранулематозным инфильтратом с клональными Т-лимфоцитами. Первоначальным проявлением поражения кожи при синдроме гранулематозной вялой кожи, как и при классическом грибковидном микозе, являются пятна и бляшки, которые трансформируются в крупные, висящие складки атрофичной кожи в области сгибов (подмышки и пах), напоминающие синдром вялой кожи – cutis laxa. Внекожная диссеминация патологического процесса развивается крайне редко, и у большинства пациентов заболевание имеет индолентное течение [5].

Гипопигментный грибковидный микоз часто обнаруживается у людей с темной кожей и часто встречается у детей и подростков. У пациентов с белой кожей гипопигментированные очаги поражения обычно

сосуществуют вместе с эритематозными высыпаниями, типичными для классического грибовидного микоза. Заболевание проявляется гипопигментированными пятнами, которые локализуются преимущественно на туловище и конечностях и не сопровождаются субъективными ощущениями [5].

Помимо вариантов, подробно рассмотренных выше, описано еще несколько клинических вариантов грибовидного микоза. Варианты, подобно гиперпигментному, буллезному/везикулезному, пойкилодермическому, пигментному пурпуроподобному, пустулезному, ихтиозиформному, ладонно-подошвенному грибовидному микозу были названы согласно их характерным клиническим проявлениям. Тем не менее, обычно они характеризуются теми же гистологическими признаками и таким же течением, что и классический грибовидный микоз, и поэтому не включены в последнюю классификацию лимфом кожи как самостоятельные заболевания [5].

## 2. Диагностика

Диагностика грибвидного микоза базируется на основании комплексной оценки клинической картины заболевания, патолого-анатомического исследования биопсийного (операционного) материала кожи, в том числе с применением иммуногистохимических методов, определения перестройки гена Т-клеточного рецептора, согласно рекомендациям Международного общества по лимфомам кожи и Европейской организации по изучению и лечению рака для грибвидного микоза и синдрома Сезари (Приложение Г1) [3, 6, 7].

**Согласно** рекомендациям Международного общества по лимфомам кожи и Европейской организации по изучению и лечению рака *выделяют 4 стадии грибвидного микоза – I стадию, выделяя стадии IA и IB, а также II, III и IV стадии.*

План обследования варьирует в зависимости от стадии грибвидного микоза:

- при Ia и Ib стадиях необходимо проведение физикального осмотра с картированием кожи, рентгенография органов грудной клетки и УЗИ периферических лимфатических узлов [3, 7].
- Пациенты с II, III и IV стадиями должны быть обследованы в соответствии со стандартами обследования пациентов с нодальными лимфомами. Кроме того, при наличии пятен/бляшек необходимо определение площади поражения кожного покрова, при наличии узлов – определение их общего количества, размеров наибольшего узла и вовлеченных областей кожи.

*Установление стадии заболевания является важным фактором при планировании лечения и определения прогноза течения заболевания. У большинства пациентов с ранними стадиями средняя выживаемость равна 12 лет. В поздних стадиях у пациентов с узлами, эритродермией, вовлечением л/у и крови, но без поражения внутренних органов средняя выживаемость равна 5 годам. Пациенты с узлами (T3) имеют более плохой прогноз, чем с эритродермией (T4). Внутренние органы вовлекаются редко, средняя выживаемость при этом меньше 2,5 лет. Пациенты со стадиями IB/IIA, имеющие фолликулярную форму грибвидного микоза или пациенты с очень «толстыми» бляшками имеют более плохой прогноз из-за сниженной чувствительности к наружным видам терапии, что необходимо учитывать при назначении лечения. В поздних стадиях наличие множественных узлов, крупноклеточной трансформации и снижения количества CD8+T-клеток в дермальном инфильтрате и/или крови также ассоциировано со снижением выживаемости.*

## 2.1 Жалобы и анамнез

Для грибovidного микоза характерно постепенное начало заболевания и медленное развитие. Высыпания часто спонтанно бесследно разрешаются. Пациенты предъявляют жалобы на высыпания на коже, которые часто сопровождаются чувством зуда [3–5].

## 2.2 Физикальное обследование

Клиническое обследование пациента остается основополагающим методом в диагностике начинающегося грибovidного микоза, так как дает возможность не только заподозрить грибovidный микоз, но и определить разновидность и стадию этого заболевания, а также определить оптимальное место для получения биоптата кожи. При клиническом обследовании необходимо оценить вид кожных высыпаний (пятна, бляшки, узлы или их сочетание) и площадь поражения кожных покровов. Критерии клинической диагностики ранних стадий грибovidного микоза приведены в разделе 1.6 «Клиническая картина заболевания или состояния (группы заболеваний или состояний)»

Для установления стадии заболевания согласно рекомендациям ISLE-EORTC при наличии пятен/бляшек необходимо определение площади поражения кожного покрова, при наличии узлов – определение их общего количества, размеров наибольшего узла и вовлеченных областей кожи. Необходима также пальпация лимфатических узлов и оценка их размеров, консистенции, подвижности, спаянности с окружающими тканями, болезненности[6].

## 2.3 Лабораторные диагностические исследования

- **Рекомендуется** молекулярно-генетическое исследование перестройки гена T-клеточного рецептора (по генам бэта, гамма и дельта цепей T-клеточного рецептора)[3, 4, 8-14].

**Уровень убедительности рекомендаций C(уровень достоверности доказательств – 4)**

**Комментарии:** Исследование методом ПЦР для определения реарранжировки гена T-клеточного рецептора (ТКР) является вспомогательным методом, так как моноклональность инфильтрата обнаруживается в 90% случаев бляшечной и опухолевой стадий грибovidного микоза и лишь в 50–60% – в пятнистой стадии. Результаты молекулярно-генетического исследования необходимо оценивать в комплексе с другими диагностическими методами, так как доминантный клон T-лимфоцитов может обнаруживаться в группе так называемых «клональных» дерматозов[3, 8-14].

- **Рекомендуется** общий (клинический) анализ крови развернутый для выявления возможных отклонений [6] и состояний, являющихся противопоказаниями к назначению системной терапии грибвидного микоза и для контроля безопасности проводимой системной терапии или фототерапии [15-17].

Уровень убедительности рекомендаций С (уровень достоверности доказательств – 5)

**Комментарии:** лекарственные препараты, используемые для системной терапии грибвидного микоза, обладают нежелательными явлениями, отражающиеся в изменениях показателей крови, выявление которых требует проведения общего (клинического) анализа крови [15]. На фоне системной терапии может наблюдаться развитие тромбоцитопении, анемии, нейтропении и других показателей [18-21].

- **Рекомендуется** проведение общетерапевтического биохимического анализа крови с включением показателей лактатдегидрогеназы и мочевой кислоты [3,34], а также для выявления возможных отклонений [6] и состояний, являющихся противопоказаниями к назначению системной терапии грибвидного микоза и для контроля безопасности проводимой системной терапии или фототерапии [15-17].

Уровень убедительности рекомендаций С (уровень достоверности доказательств – 5)

**Комментарии:** повышение уровня лактатдегидрогеназы и мочевой кислоты в крови указывает на прогрессирование и агрессивное течение грибвидного микоза [3,7]. Лекарственные препараты, используемые для системной терапии грибвидного микоза, обладают нежелательными явлениями, отражающиеся в изменениях биохимических показателей крови, выявление которых требует проведения биохимического анализа крови [15]. На фоне системной терапии может наблюдаться увеличение показателей креатинина [20], триглицеридов [21], повышения печеночных трансаминаз [22].

## 2.4 Инструментальные диагностические исследования

- **Рекомендуется** всем пациентам с грибвидным микозом проведение ультразвукового исследования периферических лимфатических узлов для определения степени их вовлеченности в патологический процесс и стадии заболевания [3, 6, 7].

Уровень убедительности рекомендаций С (уровень достоверности доказательств – 5)

**Комментарии:** данный метод исследования применяется с целью подтверждения или выявления лимфаденопатии и/или мониторинга состояния у пациентов с ранними стадиями грибвидного микоза (T1N0B0,

T2NOB0). *Выявление изменений лимфатических узлов, обусловленных патологической пролиферацией T-лимфоцитов, свидетельствует о прогрессировании грибовидного микоза и необходимости проведения дополнительных исследований*[6].

- **Рекомендуется** всем пациентам с грибовидным микозом проведение рентгенографии органов грудной клетки пациентам с грибовидным микозом [3, 6, 7].

**Уровень убедительности рекомендаций С(уровень достоверности доказательств – 5)**

**Комментарии:** *данный метод исследования применяется с целью подтверждения отсутствия или наличия лимфаденопатии и/или мониторинга состояния у пациентов с ранними стадиями грибовидного микоза (T1NOB0, T2NOB0). Выявление изменений лимфатических узлов, обусловленных патологической пролиферацией T-лимфоцитов, свидетельствует о прогрессировании грибовидного микоза и необходимости проведения дополнительных исследований*[6].

- **Рекомендуется** проведение магнитно-резонансной томографии или позитронно-эмиссионной томографии, совмещенной с компьютерной томографией (ПЭТ/КТ), органов грудной полости, брюшной полости и малого таза для выявления потенциальной вовлеченности в патологический процесс лимфатических узлов и внутренних органов у пациентов с грибовидным микозом на поздних стадиях и/или обнаружении измененных периферических лимфатических узлов при обследовании[3, 6, 7].

**Уровень убедительности рекомендаций С(уровень достоверности доказательств – 5)**

**Комментарии:** *Выявление изменений лимфатических узлов и внутренних органов, обусловленных патологической пролиферацией T-лимфоцитов, свидетельствует о развитии поздних стадий грибовидного микоза.*

## **2.5 Иные диагностические исследования**

- **Рекомендуется** всем пациентам с подозрением на грибовидный микоз проведение патолого-анатомического исследования биопсийного (операционного) материала кожи **из очага поражения для верификации диагноза** [6, 23-26].

*При проведении патолого-анатомического исследования необходимо учитывать клеточный состав дермального инфильтрата и его расположение. Основными диагностическими критериями являются*[6, 23-26]:

- наличие в инфильтрате плеоморфных («церебриформных») лимфоидных клеток малых и средних размеров;
- наличие лимфоидных клеток, располагающихся цепочкой в базальном ряду эпидермиса (3 и более);
- наличие интраэпидермальных лимфоцитов, окруженных светлым перинуклеарным ободком;
- повышенное количество интраэпидермальных лимфоцитов при отсутствии спонгиоза («диспропорциональный эпидермотропизм»);
- размер эпидермальных лимфоцитов больше, чем дермальных;
- внутриэпидермальные скопления лимфоцитов (микроабсцессы Потрие);
- фиброз и/или отек сосочковой части дермы.

*Морфологические особенности, характерные для разных стадий и форм грибовидного микоза, подробно приведены в комментариях*

#### **Уровень убедительности рекомендаций С (уровень достоверности доказательств – 4)**

**Комментарии:** для повышения достоверности патолого-анатомического исследования необходимо отмена лечения любыми наружными препаратами, особенно содержащими кортикостероиды, а также системными кортикостероидами и иммуносупрессантами за 2 недели до проведения биопсии, в неясных случаях рекомендуется проведение нескольких биопсий из разных очагов и повторных биопсий через 2–4 недели (без назначения наружной терапии) [3, 4].

При патолого-анатомическом исследовании для пятнистой (эритематозной) стадии характерны эпидермотропные поверхностные мелкоочаговые периваскулярные инфильтраты, для бляшечной – эпидермотропный плотный полосовидный инфильтрат в верхней части дермы, для опухолевой – плотный очаговый или диффузный инфильтрат, занимающий всю дерму и проникающий в подкожную жировую клетчатку, эпидермотропизм может отсутствовать. [3, 4, 23-30].

Фолликулотропный грибовидный микоз морфологически характеризуется перифолликулярным или диффузным лимфоцитарным инфильтратом дермы с различной степени выраженности инфильтрацией фолликулярного эпителия мелкими, среднего размера и иногда крупными Т-лимфоцитами с церебриформными и гиперхромными ядрами. Во многих случаях обнаруживается муцинозная дегенерация фолликулярного эпителия (фолликулярный муциноз), которая может быть визуализирована окраской альциановым синим или коллоидным железом, однако были также описаны случаи без фолликулярного муциноза. Инфильтрация фолликулярного эпителия может сопровождаться инфильтрацией эккринных потовых желез (сиринготропизм), комбинацию которых часто называют аднексотропным грибовидным микозом[31]. Тем не менее, одновременная инфильтрация интерфолликулярного эпидермиса (эпидермотропизм), характеризующая ранние стадии классического грибовидного микоза, встречается редко. В ранних поражениях, клинически характеризующихся



приуроченными к фолликулам пятнами или акнеформными высыпаниями или высыпаниями, подобными волосяному кератозу, перифолликулярный инфильтрат обычно скудный и содержит помимо атипичных Т-лимфоцитов различное количество мелких реактивных Т-лимфоцитов, гистиоцитов и иногда – эозинофилов. При прогрессировании поражения кожи до более инфильтрированных бляшек или опухолей дермальные инфильтраты становятся более диффузными и могут содержать большее количество бластных клеток. Часто наблюдается значительная примесь эозинофилов и особенно в случаях вторичной бактериальной инфекции – плазматических клеток. В некоторых случаях могут присутствовать кластеры мелких В-лимфоцитов. В случаях разрушения эпителия волосяных фолликулов может наблюдаться гранулематозная реакция. В случаях с диффузными дермальными инфильтратами с частичным или даже полным разрушением эпителиальных структур дифференциальная диагностика между фолликулярным грибовидным микозом и другими типами ТКЛК может быть сложной.

Крупно-клеточная трансформация, которую определяют по присутствию более 25% бластных клеток или присутствию кластеров бластных клеток, была описана более, чем в 20% случаев фолликулотропного грибовидного микоза, и наблюдается чаще, чем при классическом грибовидном микозе[5].

Типичная гистологическая картина представлена гиперплазией эпидермиса с выраженной инфильтрацией мелкими и среднего размера атипичными клетками, расположенными по отдельности или гнездами или кластерами. Атипичные клетки имеют среднего размера или крупные церебриформные ядра и обильную вакуолизированную цитоплазму. В поверхностной дерме может присутствовать инфильтрат, состоящий преимущественно из мелких лимфоцитов, но изредка он содержит неопластические Т-лимфоциты [5].

Гистологически синдром гранулематозной вялой кожи характеризуется плотным инфильтратом по всей толщине дермы из мелких и среднего размера клональных Т-лимфоцитов с примесью многочисленных макрофагов и множества рассеянных многоядерных гигантских клеток. Присутствие многоядерных гигантских клеток, содержащих более 10 ядер на клетку, считается характерной особенностью заболевания, но наблюдалось также и в случаях гранулематозного грибовидного микоза. Обычно наблюдаются потеря эластических волокон, эластофагоцитоз и эмпериполез (поглощение лимфоцитов) многоядерными клетками. Эпидермис может быть инфильтрирован мелкими атипичными Т-лимфоцитами с церебриформными ядрами, как и при классическом грибовидном микозе [5].

При гипопигментном грибовидном микозе обнаруживаются типичная гистологическая картина ранней пятнистой стадии грибовидного микоза. Такие варианты грибовидного микоза как гиперпигментный, буллезный/везикулезный, пойкилодермический, пигментный пурпуроподобный,

пустулезный, ихтиозиформный, ладонно-подошвенный характеризуются теми же гистологическими признаками, что и классический грибовидный микоз[5].

- **Рекомендуется** при наличии признаков лимфопролиферативного заболевания в морфологической картине применение иммуногистохимических методов для определения маркеров CD2, CD3, CD4, CD5, CD7, CD8, CD20, CD30, CD56, TIA1, granzymeB,  $\beta$ F1, TCR- $\gamma$ , CD45RO [3–5].

**Иммуногистохимические критерии диагностики грибовидного микоза:**

- **клетки инфильтрата состоят из  $\alpha/\beta$  T-хелперов** – зрелых клеток памяти, которые имеют иммунофенотип:  $\beta$ F1+ CD2+ CD3+ CD4+ CD5+ CD7+ CD8- CD45RO+ [3–5];
- Потеря экспрессии лимфоцитами маркера CD7 более чем на 10%[6,16].
- полная или частичная потеря экспрессии пан-T-клеточных антигенов CD2, CD3, CD5 и CD7 на поздних стадиях [3–5];
- Увеличение соотношения CD4/CD8 (более чем 8/1) [33].

**Уровень убедительности рекомендаций С (уровень достоверности доказательств – 5)**

**Комментарии:** приведенные диагностические критерии являются наиболее часто встречающимися при классическом варианте течения грибовидного микоза, характеризующиеся инфильтратом из зрелых клеток памяти ( $\alpha/\beta$  T-хелперов). Реже встречаются иные фенотипы -T-цитотоксический ( $\beta$ F1+ CD3+ CD4- CD5+ CD8+) и  $\gamma/\delta$  ( $\beta$ F1- CD3+ CD4- CD5+ CD8+) фенотипы. В этих случаях необходимо клинико-морфологическая корреляция – сопоставление клинических проявлений заболевания и гистологической картины для исключения CD8+ агрессивной эпидермотропной T-клеточной лимфомы и  $\gamma/\delta$  T-клеточной лимфомы. В поздних стадиях грибовидного микоза может наблюдаться полная или частичная потеря экспрессии пан-T-клеточных антигенов CD2, CD3, CD5 и CD7, появление экспрессии цитотоксических протеинов TIA-1, гранзима B и перфорина, а также aberrантный CD4+/CD8+ или CD4-/CD8- фенотип. Отсутствие экспрессии пан-T-клеточного антигена CD7 на опухолевых клетках не является информативным, так как может обнаруживаться и при воспалительных дерматозах.[3–5]. Практически во всех случаях фолликулотропного грибовидного микоза неопластические клетки имеют фенотип CD3+/CD4+/CD8-, как и при классическом грибовидном микозе [34]. Примешивающиеся бластные клетки часто экспрессируют CD30.

При педжетоидном ретикулезе фенотип непластических T-лимфоцитов может характеризоваться либо как CD3+/CD4-/CD8+, либо реже как CD3+/CD4+/CD8- или CD3+/CD4-/CD8-. В случаях с фенотипами CD8+ или

*CD4-/CD8- экспрессируются цитотоксические белки(например, Т-клеточный внутриклеточный антиген (ТИА)-1, гранзим А/В и перфорин). Часто экспрессируется CD30 [35].*

*В большинстве случаев синдрома гранулематозной вялой кожи отмечается фенотип Т-лимфоцитов CD3+/CD4+/CD8-[5].*

- **Рекомендуется** молекулярно-генетическое исследование Т-клеточной клональности (по генам бэта, гамма и дельта цепей Т-клеточного рецептора)[3, 4, 8-14].

**Уровень убедительности рекомендаций С(уровень достоверности доказательств – 4)**

- **Рекомендуется** проведение патолого-анатомического исследования биопсийного (операционного) материала лимфатического узла в случае выявления признаков *поражения лимфатических узлов* (увеличение размеров > 1,5 см в диаметре и/или с плотной, неравномерной структурой) в результате ультразвукового исследования и/или рентгенографии грудной клетки и/или МРТ и/или позитронно-эмиссионной томографии совмещенной с компьютерной томографией (ПЭТ/КТ)[6].

Уровень убедительности рекомендаций С(уровень достоверности доказательств – 5)

**Комментарии:** *Для проведения биопсии выбирают лимфатические узлы размером > 1,5 см и более и/или с плотной, неравномерной. Биопсия выполняется врачами-специалистами с хирургической специализацией, в том числе врачом-онкологом/гематологом. Патолого-анатомическое исследование биопсийного (операционного) материала лимфоузла позволяет определить наличие специфического поражения лимфоузлов. При выявлении специфического поражения лимфатических узлов пациент направляется для дальнейшего ведения и лечения к врачу-гематологу или врачу-онкологу.*

- **Рекомендуется** проведение ПЦР-исследования лимфатического узла в случае обнаружения опухолевого субстрата при патолого-анатомическом исследовании ткани лимфатического узла.[6,36].

**Уровень убедительности рекомендаций С(уровень достоверности доказательств – 5)**

**Комментарии:***ПЦР-исследование позволяет определить клональность субстрата лимфатического узла. При выявлении специфического поражения лимфатических узлов пациент направляется для дальнейшего ведения и лечения к врачу-гематологу или врачу-онкологу.*

- **Рекомендуется** применение иммуногистохимических методов в случае обнаружения опухолевого субстрата при патолого-анатомическом

исследовании лимфатического узла.[6,36].

**Уровень убедительности рекомендаций С(уровень достоверности доказательств – 5)**

**Комментарии:** иммуногистохимическое исследование позволяет определить фенотип лимфоцитов в субстрате лимфатического узла..При выявлении специфического поражения лимфатических узлов пациент направляется для дальнейшего ведения и лечения к врачу-гематологу или врачу-онкологу.

- **Рекомендуется** проведение патолого-анатомическое исследование биопсийного (операционного) материала костного мозга у пациента с поздними стадиями грибovidного микоза и/или подозрением на поражение костного мозга[37].При обнаружении патологических изменений в субстрате костного мозга рекомендуется проведение ПЦР-исследования, иммуногистохимического исследования и/или проточной цитофлуориметрии[37].

**Уровень убедительности рекомендаций С(уровень достоверности доказательств – 5)**

**Комментарии:** Поражение костного мозга встречается примерно у 20% пациентов с грибovidным микозом и чаще всего ассоциировано с агрессивным течением заболевания и низкой выживаемостью [37].Трепанобиопсия костного мозга выполняется врачами-специалистами, владеющими методикой забора трепанобиоптата костного мозга (врачами-хирургами, врачами-гематологами или врачами-онкологами). Патолого-анатомическое исследование биопсийного (операционного) материала костного мозга позволяет определить наличие специфического поражения костного мозга. При выявлении специфического поражения костного мозга пациент направляется для дальнейшего ведения и лечения к врачу-гематологу или врачу-онкологу.

Патолого-анатомическое исследование биопсийного (операционного) материала костного мозга с применением иммуногистохимических методов позволяет определить характер клеток пролиферата в костном мозге.

# 3. Лечение

## 3.1 Консервативное лечение

- **Рекомендуются** для лечения пациентов с ранними стадиями (IA–IIA) грибвидного микоза наружно глюкокортикоиды, применяемые в дерматологии [7,38–39]:

#бетаметазон\*\*, крем, мазь 2 раза в сутки наносить на очаги поражения до полного разрешения высыпаний [7,38–39].

**Уровень убедительности рекомендаций С (уровень достоверности доказательств – 5)**

**или**

#мометазон\*\* крем, мазь 2 раза в сутки наносить на очаги поражения до полного разрешения высыпаний [7,38–39].

**Уровень убедительности рекомендаций С (уровень достоверности доказательств – 5)**

*Комментарии: Для ранних стадий грибвидного микоза консервативный подход с применением наружной терапии является предпочтительным лечением первой линии. Для пациентов в IA стадии с небольшими очагами поражения кожи допускается тактика «наблюдай и жди» под строгим наблюдением врача.*

- **Рекомендуется** ультрафиолетовое облучение кожи пациентам с грибвидным микозом на стадиях IA–IIB[40-43]:

общая или локальная узкополосная средневолновая ультрафиолетовая терапия [40-44].

**Уровень убедительности рекомендаций С (уровень достоверности доказательств – 4)**

*Комментарии: облучение проводится 2–3 раза в неделю, первая экспозиция должна быть не более 70% от ранее определенной минимальной эритемной дозы. Последующие экспозиции проводятся следующим образом: при отсутствии эритемы – время экспозиции увеличивается на 40%, при слабой эритеме – на 20%, при выраженной эритеме – остается тем же. Рекомендовано для пятен и тонких бляшек, отсутствуют выраженные побочные эффекты.*

**или**

фотохимиотерапия с внутренним применением псораленов для системного применения(ПУВА) [40,42, 44].

**Уровень убедительности рекомендаций С(уровень достоверности доказательств – 4)**

**Комментарии:** за 2 часа до облучения пациент принимает перорально - #метоксален в дозе 0,6 мг на кг массы тела, начальная доза облучения зависит от типа кожи (0.25–1.0 Дж/см<sup>2</sup>), затем с каждым сеансом доза повышается на 0,25–0,5 Дж/см<sup>2</sup> или более в зависимости от выраженности эритемы. Лечение проводится 3–4 раза в неделю до разрешения высыпаний (30–35 сеансов). Общая доза варьирует от 50 до 80 Дж/см<sup>2</sup>, что бывает достаточным для достижения клинической ремиссии. Применяется при распространенных и более инфильтрированных элементах, фолликулярной форме грибовидного микоза. Побочные эффекты включают эритему, тошноту, фоточувствительность и фотокарциногенез.

- **Рекомендуются** в качестве второй линии при ранних стадиях грибовидного микоза при отсутствии или недостаточном эффекте от проводимой терапии:

Интерферон альфа-2b человеческий рекомбинантный\*\* (IFN-α) в умеренно высоких дозах: 3–10 млн МЕ ежедневно или 3 раза в неделю [45].

**Уровень убедительности рекомендаций С (уровень достоверности доказательств 5)**

**Комментарии:** лечение проводят до отсутствия признаков дальнейшего прогрессирования. Можно комбинировать с ПУВА-терапией и химиотерапией.

**или**

#метотрексат\*\* 25мг1 раз в неделю перорально[46].

**Уровень убедительности рекомендаций С (уровень достоверности доказательств – 4)**

**Комментарии:** лечение проводят до отсутствия признаков дальнейшего прогрессирования или до появления признаков неприемлемой токсичности. Можно комбинировать с IFN-α.

**или**

#вориностат 200–400 мг перорально ежедневно длительно [47-50].

**Уровень убедительности рекомендаций С (уровень достоверности доказательств – 4)**

**Комментарии:**назначается перорально по 400 мг ежедневно. Лечение проводят до достижения полного контроля (отсутствие признаков дальнейшего прогрессирования) или до появления признаков неприемлемой токсичности

- **Рекомендуется** брентуксимаб ведотин\*\* для лечения взрослых пациентов при отсутствии или недостаточном эффекте после минимум одной линии предшествующей системной терапии при наличии экспрессии CD30 + антигена[51,52]

**Уровень убедительности рекомендаций В(уровень достоверности доказательств – 2)**

**Комментарии:** назначается в дозе 1,8 мг/кг внутривенно каждый 21 день. Лечение проводят в течение 8 циклов, при достижении частичного ответа допускается проведение еще 8 циклов. При появлении побочных эффектов (наиболее часто – периферическая полинейропатия) допустимо снижение дозы до 1,2 мг/кг и увеличение интервала между циклами.

- **Рекомендуются** как препараты первой линии для лечения пациентов с IIB, III стадиями грибвидного микоза интерфероны:

Интерферон альфа-2b человеческий рекомбинантный\*\* в умеренно высоких дозах: 3–10 млн МЕ ежедневно или 3 раза в неделю [45].

**Уровень убедительности рекомендаций С (уровень достоверности доказательств 5)**

**Комментарии:** лечение проводят до достижения полного контроля (отсутствия признаков дальнейшего прогрессирования). Можно комбинировать с ПУВА-терапией, ретиноидами и химиотерапией. На фоне длительного приема препарата возможны изменения со стороны щитовидной железы. У пациентов с заболеваниями щитовидной железы перед началом лечения необходимо определить концентрацию тиреотропного гормона, рекомендуется контролировать его уровень не реже 1 раза в 6 месяцев. Очень редко – сахарный диабет. При длительном применении, обычно после нескольких месяцев лечения, возможны нарушения со стороны органа зрения. До начала терапии рекомендуется провести офтальмологическое обследование. При жалобах на любые офтальмологические нарушения необходима немедленная консультация врача-офтальмолога. Пациентам с заболеваниями, при которых могут происходить изменения в сетчатке, например, с сахарным диабетом или артериальной гипертензией, необходимо проходить офтальмологический осмотр не реже 1 раза в 6 месяцев. Пациентам с заболеваниями сердечно-сосудистой системы и/или прогрессирующими онкологическими заболеваниями требуется тщательное наблюдение и мониторинг ЭКГ. В случае появления изменений со стороны психической сферы и/или ЦНС, включая развитие депрессии, рекомендуется наблюдение психиатра в период лечения, а также в течение 6 месяцев после его окончания.

- **Рекомендуются** антиметаболиты пациентам с грибовидным микозом на поздних стадиях, а также в случае неэффективности или недостаточном ответа на ранее проведенную наружную терапию и/или фототерапию и/или терапию интерфероном- $\alpha$  вне зависимости от стадии [46]:

#метотрексат\*\* 25 мг 1 раз в неделю перорально[46].

#### **Уровень убедительности рекомендаций С (уровень достоверности доказательств – 4)**

**Комментарии:** лечение проводят до достижения полного контроля (отсутствия признаков дальнейшего прогрессирования) или до появления признаков неприемлемой токсичности можно комбинировать с IFN- $\alpha$ .

*Перед началом лечения метотрексатом или при возобновлении терапии после перерыва необходимо проводить клинический анализ крови с подсчетом лейкоцитарной формулы и количества тромбоцитов, оценивать активность «печеночных» ферментов, концентрацию билирубина, альбумина сыворотки, а также рентгенографическое исследование органов грудной клетки и функциональные почечные тесты. При наличии клинических показаний назначают исследования с целью исключения гепатита и других соматических заболеваний.*

*В процессе лечения метотрексатом (ежемесячно в первые 6 месяцев и не реже, чем каждые 3 месяца в дальнейшем, при повышении доз целесообразно повышать частоту обследований) проводят следующие исследования:*

1. *Обследование ротовой полости и горла для выявления изменений слизистых оболочек.*
2. *Анализ крови с определением лейкоцитарной формулы и количества тромбоцитов. Даже при применении в обычных терапевтических дозах метотрексат может вызвать угнетение системы кроветворения. В случае значительного снижения количества лейкоцитов или тромбоцитов лечение метотрексатом немедленно прекращают и назначают симптоматическую поддерживающую терапию.*
3. *Функциональные печеночные пробы. Особое внимание необходимо уделять выявлению признаков повреждения печени. Лечение метотрексатом не следует начинать или необходимо приостанавливать в случае любых отклонений результатов функциональных печеночных тестов или биопсии печени. Обычно показатели нормализуются в течение 2 недель, после чего лечение по решению может быть возобновлено.*
4. *Функциональные почечные пробы и исследование мочи. Поскольку метотрексат экскретируется преимущественно почками, у пациентов с нарушениями функции почек может наблюдаться повышение концентрации метотрексата в крови, следствием чего могут быть тяжелые побочные реакции. Необходимо тщательно контролировать состояние пациентов, у которых возможны нарушения функции почек (например, пожилых пациентов).*



5. Поскольку метотрексат оказывает воздействие на иммунную систему, он может изменять реакцию на вакцинацию и влиять на результаты иммунологических тестов. Особая осторожность необходима при лечении пациентов с неактивными, хроническими инфекциями (такими как опоясывающий лишай, туберкулез, вирусный гепатит В или С) ввиду их возможной активации. В период лечения метотрексатом не следует проводить вакцинацию живыми вакцинами.

В связи с возможностью активации хронической инфекции пациентам, которым планируется или проводится терапия метотрексатом, может потребоваться определение антител к поверхностному антигену (HBsAg) вируса гепатита В (Hepatitis B virus), определение антител к вирусу гепатита С (Hepatitis C virus) в крови, определение антител классов М, G (IgM, IgG) к вирусу иммунодефицита человека ВИЧ-1 (Human immunodeficiency virus HIV 1) в крови, определение антител классов М, G (IgM, IgG) к вирусу иммунодефицита человека ВИЧ-2 (Human immunodeficiency virus HIV 2) в крови.

- **Рекомендуются** при поздних стадиях (IIВ–IVВ) грибovidного микоза противоопухолевые препараты [47-50]:

#вориностат 200–400 мг перорально ежедневно [47-50].

#### **Уровень убедительности рекомендаций С (уровень достоверности доказательств – 4)**

**Комментарии:** из побочных эффектов ингибитора гистондеацетилазы вориностата встречаются тромбоцитопения, анемия, анорексия, тошнота, мышечные спазмы. Лечение проводят до достижения отсутствия признаков дальнейшего прогрессирования или до появления признаков неприемлемой токсичности. Противопоказанием является детский возраст до 18 лет. При приеме вориностата возможно развитие тромбоцитопении и анемии, которые могут потребовать прекращения приема препарата или прекращения лечения. Возможно развитие лейкопении и нейтропении, требующих уменьшения дозы препарата. Отмечалось увеличение плазменной концентрации креатинина. Возможно также развитие гипокалиемии и увеличения плазменной концентрации креатинина, что может потребовать снижения дозы препарата. На фоне приема вориностата отмечались гипергликемия, в связи с чем может потребоваться назначение диеты и/или гипогликемической терапии. Возможно развитие протеинурии.

Применение комбинированной химиорадиотерапии не только не улучшает среднюю выживаемость пациентов по сравнению с «консервативной» терапией, а даже увеличивает частоту рецидивов, поэтому предпочтительно использовать наружную терапию, биологические препараты или их комбинацию [47].

- **Рекомендуется** брентуксимаб ведотин\*\* для лечения **взрослых пациентов** при отсутствии или недостаточном эффекте после минимум

одной линии предшествующей системной терапии при наличии экспрессии CD30 + антигена [51,52].

### **Уровень убедительности рекомендаций В (уровень достоверности доказательств – 2)**

**Комментарии:** назначается в дозе 1,8 мг/кг внутривенно каждый 21 день. Лечение проводят в течение 8 циклов, при достижении частичного ответа допускается проведение еще 8 циклов. При появлении побочных эффектов (наиболее часто – периферическая полинейропатия) допустимо снижение дозы до 1,2 мг/кг и увеличение интервала между циклами. При лечении брентуксимабом ведотином\*\* может развиваться анемия, тромбоцитопения и тяжелая пролонгированная ( $\geq 1$  недели) нейтропения, и это может увеличить риск тяжелых инфекций. Были зарегистрированы случаи повышения уровней аланинаминотрансферазы и аспаратаминотрансферазы. Гипергликемия была зарегистрирована в клинических исследованиях у пациентов с увеличенным индексом массы тела, как с наличием, так и с отсутствием сахарного диабета в анамнезе.

- **Рекомендуется** применение лучевой терапии при новообразованиях кожи у пациентов с грибовидным микозом при локализованных поражениях кожи без вовлечения в патологический процесс лимфатических узлов и костного мозга [3, 53,54].

### **Уровень убедительности рекомендаций С (уровень достоверности доказательств – 5)**

**Комментарии:** Лучевая терапия является эффективным методом местного воздействия. При локализованных поражениях кожи без вовлечения в патологический процесс лимфатических узлов и костного мозга, лучевая терапия может стать альтернативой химиотерапии. В случае ГМ лучевая терапия электронами помогает ликвидировать наиболее тягостные для пациентов вязвенные и веррукозные опухоли, существенно улучшая качество жизни пациентов [55]. Лучевая терапия располагает большим набором различных источников излучения: близкофокусная рентгенотерапия, длиннофокусная рентгенотерапия, электронное излучение, гамма-терапия. Выбор метода облучения зависит от распространенности процесса и размера очага. Близкофокусная рентгенотерапия проводится при толщине инфильтрации очага до 1 см. При размере опухоли от 1 до 5 см используется длиннофокусная рентгенотерапия. Для достижения более глубокого проникновения в ткани используют гамма-излучение [56]. Разовые очаговые дозы колеблются от 2 до 5 Гр, суммарные очаговые дозы обычно эквивалентны 36–40 Гр [53–55]

### **Системная химиотерапия у пациентов с грибовидным микозом**

- **Рекомендуется** у пациентов с грибовидным микозом на поздних стадиях с агрессивным течением и/или неэффективностью других методов лечения применение в качестве системной химиотерапии

монотерапия #гемцитабином по схеме 1200 мг/м<sup>2</sup> в 1, 8 и 15-й дни 28-дневного цикла, всего 6 циклов [59]

**или**

режимы, применяемые для лечения нодальных лимфом: #СНОР - Доксорубин\*\* 50 мг/м<sup>2</sup> в/в кап., день 1, Циклофосфамид\*\* 750 мг/м<sup>2</sup> в/в кап., день 1, Винкристин\*\* 1,4 мг/м<sup>2</sup> (суммарно не более 2 мг) в/в, день 1, Преднизолон\*\* 100 мг внутрь, дни 1-5, цикл 21 день, всего 6 циклов [57,58,60,61].

**Уровень убедительности рекомендаций С (уровень достоверности доказательств –4)**

### **3.2 Хирургическое лечение**

- **Рекомендуется** аллогенная трансплантация гемопоэтических стволовых клеток пациентам молодого возраста в поздних стадиях заболевания при отсутствии эффекта от других видов терапии [62,63].

**Уровень убедительности рекомендаций С (уровень достоверности доказательств – 4)**

### **3.3 Иное лечение**

**Рекомендуется** пациентам с жалобами на зуд назначение антигистаминных средств системного действия в соответствии с инструкциями к их применению [64,66]

**Уровень убедительности рекомендаций С (уровень достоверности доказательств – 4)**

*Диетотерапия не применяется.*

## 4. Реабилитация

Специальных методов реабилитации при грибковидном микозе не существует.

## 5. Профилактика

Методов профилактики грибовидного микоза в настоящее время не существует, поскольку неизвестен этиологический фактор(ы), ведущие к развитию заболевания. Диспансерное наблюдение врачом-гематологом или врачом-онкологом осуществляется в период лечения и после достижения ремиссии лимфомы.

При рецидиве или прогрессировании грибовидного микоза необходимо выполнять повторную биопсию кожи и повторное патолого-анатомическое исследование биопсийного материала кожи, а также повторное патолого-анатомическое исследование биопсийного материала кожи с применением иммуногистохимических методов для исключения крупноклеточной трансформации, при необходимости – повторную процедуру стадирования. Тактика лечения рецидивов также базируется на определении стадии заболевания, учитывается развитие резистентности к предыдущим видам терапии.

- **Рекомендуется** пациентам с ранними стадиями ежегодно проходить: физикальный осмотр с картированием кожи, рентгенография органов грудной клетки и УЗИ периферических лимфатических узлов [67]

**Уровень убедительности рекомендаций С (уровень достоверности доказательств – 5)**

- **Рекомендуется** пациентам с поздними стадиями каждые 6 месяцев проходить: физикальный осмотр с картированием кожи, УЗИ периферических лимфатических узлов, КТ органов грудной клетки, брюшной полости и малого таза) [67]

**Уровень убедительности рекомендаций С (уровень достоверности доказательств – 5)**

## Организация медицинской помощи

В рамках оказания первичной врачебной медико-санитарной помощи, врачи-терапевты участковые, врачи-педиатры участковые, врачи общей практики (семейные врачи) при выявлении у пациентов высыпаний на коже, кожного зуда, выявление симптомов или признаков грибовидного микоза направляют пациента в медицинскую организацию дерматовенерологического профиля или кабинет врача онколога/гематолога для оказания ему первичной специализированной медико-санитарной помощи, а также осуществляют оказание медицинской

помощи в соответствии с рекомендациями медицинской организации дерматовенерологического профиля и/или врача онколога/ гематолога, при отсутствии медицинских показаний для направления в нее.

При невозможности оказания медицинской помощи в рамках первичной специализированной медико-санитарной помощи и наличии медицинских показаний пациент направляется в медицинскую организацию, оказывающую специализированную медицинскую помощь.

Специализированная, в том числе высокотехнологичная, медицинская помощь оказывается врачами-дерматовенерологами и/или врачом-гематологом в стационарных условиях.

Специализированная, медицинская помощь оказывается пациентам на ранних стадиях (IA–IIA) врачами-дерматовенерологами

Специализированная, в том числе высокотехнологичная медицинская помощь оказывается пациентам на стадиях (IIIB–IVB) врачами гематологами/онкологами

Показания для плановой госпитализации в медицинскую организацию:

1) Показания для оказания медицинской помощи в дневном стационаре:

- недостаточная эффективность лечения, проводимого в амбулаторных условиях, у пациентов с ограниченными высыпаниями;
- Обследование пациента, включающее биопсию и инвазивные вмешательства, в случаях, когда оно не может быть проведено амбулаторно.

2) Показания для оказания медицинской помощи в стационарных условиях:

- отсутствие эффекта от проводимого лечения в амбулаторных условиях;
- стадии грибовидного микоза требующее фототерапии и /или системной терапии;
- Обследование пациента, включающее биопсию и инвазивные вмешательства, в случаях, когда оно не может быть проведено амбулаторно.

3) Показания к экстренной госпитализации в стационар медицинской организации, оказывающей специализированную, в том числе высокотехнологичную, медицинскую помощь по профилю «гематология» и «онкология»:

- Развитие тяжелой инфекции (необязательна госпитализация в гематологический стационар).
- Развитие угрожающих жизни цитопений (глубокой анемии, геморрагического синдрома, нейтропении).
- Развитие осложнений грибовидного микоза, угрожающих жизни.

- Развитие осложнений терапии, включая синдром лизиса опухоли, тяжелые инфузионные реакции, миелотоксический агранулоцитоз с лихорадкой и другие осложнения, угрожающие жизни.

Показания к выписке пациента из медицинской организации:

- частичный или полный регресс высыпаний.
- завершение курса лечения или одного из этапов оказания специализированной, в том числе высокотехнологичной, медицинской помощи, в условиях круглосуточного или дневного стационара при условии отсутствия осложнений лечения, требующих медикаментозной коррекции и/или медицинских вмешательств в стационарных условиях.

## **6. Дополнительная информация, влияющая на течение и исход заболевания**

Повторное взятие биопсии кожи и повторное проведение патолого-анатомического исследований биопсийного материала кожи, в том числе с применением иммуногистохимических методов, особенно при изменениях клинических проявлений болезни позволяет своевременно выявить прогрессирование заболевания и при необходимости скорректировать терапию.



# Критерии оценки качества медицинской помощи

№	Критерии качества	Оценка выполнения
1.	Выполнен общий (клинический) анализ крови: лейкоциты, эритроциты, гемоглобин, гематокрит, тромбоциты, тромбоциты, нейтрофилы палочкоядерные, нейтрофилы сегментоядерные, эозинофилы, базофилы, лимфоциты, моноциты, скорость оседания эритроцитов при поступлении в стационар или при проведении системной терапии или ультрафиолетового облучения кожи	Да/Нет
2.	Выполнено патолого-анатомическое исследование биопсийного материала кожи	Да/Нет
3.	Проведена пациенту с ранними стадиями грибовидного микоза терапия топическими глюкокортикостероидными препаратами и/или ультрафиолетовое облучение кожи	Да/Нет
4.	Проведена пациенту со стадией II, III или IV грибовидного микоза системная терапия интерфероном альфа-2b человеческим рекомбинантным**и/или противоопухолевыми препаратами и/или антиметаболитами и/или дистанционная лучевая терапия при поражении мягких тканей	Да/Нет
5.	Достигнут частичный или полный регресс высыпаний у пациента с ранней стадией грибовидного микоза	Да/Нет

# Список литературы

1. Korgavkar K., Xiong M., Weinstock M. Changing incidence trends of cutaneous Tcell lymphoma. *JAMA Dermatol.* 2013;149(11):1295–1299.
2. Willemze R, Jaffe ES, Burg G, et al. WHO-EORTC classification for cutaneous lymphomas. *Blood.* 2005;105(10):3768–3785.
3. Keehn C.A., Belongie I.P., Shistik G. et al. The diagnosis, staging, and treatment options for mycosis fungoides. *Cancer Control.* 2007;14(2):102–111.
4. Cerroni L. Mycosis fungoides – clinical and histopathologic features, differential diagnosis, and treatment. *Semin Cutan Med Surg* 2018; 37: 2–10.
5. Willemze R. Mycosis fungoides variants – clinicopathologic features, differential diagnosis, and treatment. *Semin Cutan Med Surg* 2018; 37:11–17.
6. Olsen E, Vonderheid E, Pimpinelli N, et al. Revisions to the staging and classification of mycosis fungoides and Sezary syndrome: A proposal of the International Society for Cutaneous Lymphomas (ISCL) and the cutaneous lymphoma task force of the European Organization of Research and Treatment of Cancer (EORTC). *Blood.* 2007; 110: 1713-1722
7. Horwitz S.M., Olsen E.A., Duvic M. et al. Review of the treatment of mycosis fungoides and sézary syndrome: a stage-based approach. *J Natl Compr Canc Netw.* 2008; 6 (4): 436–442.
8. Delfau-Larue M.H., Laroche L., Wechsler J. et al. Diagnostic value of dominant T-cell clones in peripheral blood in 363 patients presenting consecutively with a clinical suspicion of cutaneous lymphoma. *Blood* 2000; 96 (9): 2987–2992.
9. Ponti R., Quaglino P., Novelli M. et al. T-cell receptor gamma gene rearrangement by multiplex polymerase chain reaction/heteroduplex analysis in patients with cutaneous T-cell lymphoma (mycosis fungoides/Sezary syndrome) and benign inflammatory disease: correlation with clinical, histological and immunophenotypical findings. *Br J Dermatol.* 2005;153(3):565–573.
10. Kirsch I.R., Watanabe R., O'Malley J.T. et al. TCR sequencing facilitates diagnosis and identifies mature T cells as the cell of origin in CTCL. *Sci Transl Med.* 2015;7(308):308ra158.
11. Matos T.R., de Rie M.A., Teunissen M.B. Research techniques made simple: high-throughput sequencing of the T-cell receptor. *J Invest Dermatol.* 2017;137(6):e131–e138.
12. Scherer F., Kurtz D.M., Diehn M., Alizadeh A.A. High-throughput sequencing for noninvasive disease detection in hematologic malignancies. *Blood* 2017;130(4):440–452.
13. Jawed S.I., Myskowski P.L., Horwitz S. et al. Primary cutaneous T-cell lymphoma (mycosis fungoides and Sézary syndrome): Part I. diagnosis: clinical and histopathologic features and new molecular and biologic markers. *J Am Acad Dermatol* 2014; 70 (2): 205.e1–16.
14. Rea B., Haun P., Emerson R. et al. Role of high-throughput sequencing in the diagnosis of cutaneous T-cell lymphoma. *J Clin Pathol* 2018; 71 (9): 814–820.

15. Ferner R.E. Adverse drug reactions in dermatology. *Clin Exp Dermatol.* 2015;40:105–109.
16. MassimoFederico,MonicaBellei,LuigiMarcheseet. al. Peripheral T cell lymphoma, not otherwise specified (PTCL-NOS). A new prognostic model developed by the International T cell Project Network. *Br J Haematol.* 2018 Jun; 181(6): 760–769
17. Huang DY, Hu YF, Wei N, et. al. Innovative analysis of predictors for overall survival from systemic non-Hodgkin T cell lymphoma using quantile regression analysis. *Chin Med J (Engl).*2019 Feb 5;132(3):294-301
18. ELISEA. OLSEN. Interferon in the treatment of cutaneous T-cell lymphoma. *Dermatologic Therapy*, Vol. 16, 2003, 311–321
19. Jared M. Campbell,· Emma Bateman,· Matthew D. Stephenson1. Methotrexate-induced toxicity pharmacogenetics: an umbrella review of systematic reviews and meta-analyses. *Cancer Chemother Pharmacol.* DOI 10.1007/s00280-016-3043-5
20. Mann, Johnson, Cohen et al. FDA Approval Summary: Vorinostat for Treatment of Advanced Primary Cutaneous T-Cell Lymphoma. *The Oncologist* 2007;12:1247–1252
21. H Miles Prince, Youn H Kim, Steven M Horwitz,et. al.Brentuximab vedotin or physician’s choice in CD30-positive cutaneous T-cell lymphoma (ALCANZA): an international, open-label, randomised, phase 3, multicentre trial. [www.thelancet.com](http://www.thelancet.com) Vol 390 August 5, 2017; 555-566
22. Onder Alpdogan, Saritha Kartan, William Johnson et al.Systemic therapy of cutaneous T-cell lymphoma (CTCL). *ChinClinOncol*2019;8(1):10
23. Swerdlow S.H., Campo E., Pileri S.A. et al. The 2016 revision of the World Health Organizationclassification of lymphoid neoplasms. *Blood.* 2016;127(20):2375–2390.
24. Guitart J., Kennedy J., Ronan S. et al. Histologiccriteria for the diagnosis of mycosis fungoides: proposal for a grading system tostandardize pathology reporting. *J Cutan Pathol.* 2001;28(4):174–183.
25. Raghavan S.S., KimJ. Histopathologic approach to epidermotropiclymphocytic infiltrates. *Semin Cutan Med Surg* 2018; 37:56–60.
26. Charli-Joseph Y., Toussaint-Caire S., Lome-MaldonadoC. et al. Approach to dermal-based lymphoid infiltratesand proliferations. *Semin Cutan Med Surg* 2018; 37:61–74.
27. Kempf W., Mitteldorf C. Pathologic diagnosis of cutaneous lymphomas. *Dermatol Clin.*2015; 33(4):655–681.
28. Vandergriff T., Nezafati K.A., Susa J. et al. Defining early mycosis fungoides: validationof a diagnostic algorithm proposed by the International Society for CutaneousLymphomas. *J Cutan Pathol.* 2015;42(5):318–328.
29. Pimpinelli N., Olsen E.A., Santucci M. et al. Defining early mycosis fungoides. *J AmAcad Dermatol.* 2005;53(6):1053–1063.
30. Kash N., Massone C., Fink-Puches R., Cerroni L. Phenotypic variation in different lesions of mycosis fungoides biopsied within a short period of time from the same patient. *Am J Dermatopathol.* 2016;38(7):541–545.
31. de Masson A., Battistella M., Vignon-Pennamen M.D. et al. Syringotropic mycosisfungoides: clinical and histologic features, response to treatment, and

- outcome in 19 patients. *J Am Acad Dermatol.* 2014;71(5):926–934.
32. Pimpinelli N, Olsen EA, Santucci M, et al. Defining early mycosis fungoides. *JAmAcadDermatol* 2005;53(6):1053–63
33. Zhang Y, Wang Y, Yu R, et al. Molecular markers of early-stage mycosis fungoides. *J Invest Dermatol* 2012;132(6):1698–706
34. Gerami P, Guitart J. The spectrum of histopathologic and immunohistochemical findings in folliculotropic mycosis fungoides. *Am J Surg Pathol.* 2007;31(9):1430–1438.
35. Haghighi B, Smoller B.R., LeBoit P.E. et al. Pagetoid reticulosis (Woringer-Kolopp disease): an immunophenotypic, molecular, and clinicopathologic study. *Mod Pathol.* 2000;13(5):502–510.
36. Haththotuwa R, (https://www.ncbi.nlm.nih.gov/pubmed/?term=Haththotuwa%20R%5BAuthor%5D&cauthor=true&cauthor\_uid=28012157) Zilinskiene L, (https://www.ncbi.nlm.nih.gov/pubmed/?term=Zilinskiene%20L%5BAuthor%5D&cauthor=true&cauthor\_uid=28012157) Oliff J et al. Biopsy correlation of surface area vs. single-axis measurements on computed tomography scan of lymph nodes in patients with erythrodermic mycosis fungoides and Sézary syndrome. (https://www.ncbi.nlm.nih.gov/pubmed/?term=Oliff%20J%5BAuthor%5D&cauthor=true&cauthor\_uid=28012157) *Br J Dermatol.* 2017 Sep;177(3):877–878 (https://www.ncbi.nlm.nih.gov/pubmed/28012157)
37. Salhany KE, Greer JP, Cousar JB, Collins RD. Marrow involvement in cutaneous T-cell lymphoma. A clinicopathologic study of 60 cases. *Am J Clin Pathol* 1989;92:747–54 (https://www.ncbi.nlm.nih.gov/pubmed/28012157)
38. Kim E.J., Hess S., Richardson S.K. et al. Immunopathogenesis and therapy of cutaneous T cell lymphoma. *J Clin Invest.* 2005;115(4):798–812. (https://www.ncbi.nlm.nih.gov/pubmed/28012157)
39. Zackheim H.S. Treatment of patch-stage mycosis fungoides with topical corticosteroids. *Dermatol Ther.* 2003;16(4):283–287 (https://www.ncbi.nlm.nih.gov/pubmed/28012157)
40. Diederer P.V., van Weelden H., Sanders C.J. et al. Narrowband UVB and psoralen-UVA in the treatment of early-stage mycosis fungoides: a retrospective study. *J Am Acad Dermatol.* 2003;48(2):215–219. (https://www.ncbi.nlm.nih.gov/pubmed/28012157)
41. Gathers R.C., Scherschun L., Malick F. et al. Narrowband UVB phototherapy for early-stage mycosis fungoides. *J Am Acad Dermatol.* 2002;47(2):191–197. (https://www.ncbi.nlm.nih.gov/pubmed/28012157)
42. Ponte P., Serrão V., Apetato M. Efficacy of narrowband UVB vs. PUVA in patients with early-stage mycosis fungoides. *J Eur Acad Dermatol Venereol.* 2010;24(6):716–721. (https://www.ncbi.nlm.nih.gov/pubmed/28012157)
43. Кубанов А.А., Карамова А.Э., Знаменская Л.Ф., Воронцова А.А. Фототерапия грибовидного микоза. *Онкогематология.* 2019; 14 (4): 39–47. (https://www.ncbi.nlm.nih.gov/pubmed/28012157)
44. Querfeld C., Rosen S.T., Kuzel T.M. et al. Long-term follow-up of patients with early-stage cutaneous T-cell lymphoma who achieved complete remission with psoralen plus UV-A monotherapy. *Arch Dermatol.* 2005; 141 (3): 305–311. (https://www.ncbi.nlm.nih.gov/pubmed/28012157)

45. Olsen E.A. Interferon in the treatment of cutaneous T-cell lymphoma. *Dermatol Ther.* 2003; 16 (4): 311–321. (<https://www.ncbi.nlm.nih.gov/pubmed/28012157>)
46. Zackheim H.S., Kashani-Sabet M., McMillan A. Low-dose methotrexate to treat mycosis fungoides: a retrospective study in 69 patients. *J Am Acad Dermatol.* 2003;49(5):873–878. (<https://www.ncbi.nlm.nih.gov/pubmed/28012157>)
47. Prince H.M., Whittaker S., Hoppe R.T. How I treat mycosis fungoides and Sézary syndrome. *Blood.* 2009; 114: 4337–4353 (<https://www.ncbi.nlm.nih.gov/pubmed/28012157>)
48. Duvic M., Talpur R., Ni X. et al. Phase 2 trial of oral vorinostat (suberoylanilidehydroxamic acid, SAHA) for refractory cutaneous T-cell lymphoma (CTCL). *Blood.* 2007; 109 (1): 31–39 (<https://www.ncbi.nlm.nih.gov/pubmed/28012157>)
49. Olsen E.A., Kim Y.H., Kuzel T.M. et al. Phase IIb multicenter trial of vorinostat in patients with persistent, progressive, or treatment refractory cutaneous T-cell lymphoma. *J Clin Oncol.* 2007; 25 (21): 3109–3115. (<https://www.ncbi.nlm.nih.gov/pubmed/28012157>)
50. Duvic M., Olsen E.A., Breneman D. et al. Evaluation of the long-term tolerability and clinical benefit of vorinostat in patients with advanced cutaneous T-cell lymphoma. *Clin Lymphoma Myeloma.* 2009; 9 (6): 412–416. (<https://www.ncbi.nlm.nih.gov/pubmed/28012157>)
51. Kim YH, Tavallae M, Sundram U, et al. Phase II Investigator-Initiated Study of Brentuximab Vedotin in Mycosis Fungoides and Sézary Syndrome With Variable CD30 Expression Level: A Multi-Institution Collaborative Project. *J Clin Oncol.* 2015;10(33(32)):3750-8. (<https://www.ncbi.nlm.nih.gov/pubmed/28012157>)
52. Prince HM, Kim YH, Horwitz SM, et al. Brentuximab vedotin or physician's choice in CD30-positive cutaneous T-cell lymphoma (ALCANZA): an international, open-label, randomised, phase 3, multicentre trial. *Lancet.* 2017;5(390(10094)):555-566. (<https://www.ncbi.nlm.nih.gov/pubmed/28012157>)
53. Hoppe R.T. Mycosis fungoides: radiation therapy. *Dermatol Ther.* 2003; 16 (4): 347–354 (<https://www.ncbi.nlm.nih.gov/pubmed/28012157>)
54. Hymes K.B. Choices in the treatment of cutaneous T-cell lymphoma. *Oncology (Williston Park).* 2007; 21 (2 Suppl 1): 18–23. (<https://www.ncbi.nlm.nih.gov/pubmed/28012157>)
55. Н. В. Ильин, Е. Н. Николаева, Ю. Н. Виноградова и соавт. Применение лучевой терапии электронным пучком в лечении первичных лимфом кожи. *Применение лучевой терапии электронным пучком в лечении первичных лимфом кожи.* 2009; 1. С. – 27 –31 (<https://www.ncbi.nlm.nih.gov/pubmed/28012157>)
56. Чистякова И.А., Самсонов В.А., Потеев Н.С. и соавт. Лучевая терапия больных Т-клеточной лимфомой кожи. *Вестн. Дерматол. Венерол.* 2007; 6. С.- 34-36. (<https://www.ncbi.nlm.nih.gov/pubmed/28012157>)
57. Fisher RI, Gaynor ER, Dahlberg S, et al. Comparison of a standard regimen (CHOP) with three intensive chemotherapy regimens for advanced non-

- Hodgkin's lymphoma. *N Engl J Med* 1993;328:1002-6. (<https://www.ncbi.nlm.nih.gov/pubmed/28012157>)
58. Franz Trautinger, Johanna Eder, Chalid Assaf, et al. European Organisation for Research and Treatment of Cancer consensus recommendations for the treatment of mycosis fungoides/Sézary syndrome e Update 2017. *European Journal of Cancer* 77 (2017) 57-74 (<https://www.ncbi.nlm.nih.gov/pubmed/28012157>)
59. Zinzani PL, (https://www.ncbi.nlm.nih.gov/pubmed/28012157) Baliva G, (https://www.ncbi.nlm.nih.gov/pubmed/?term=Baliva%20G%5BAuthor%5D&cauthor=true&cauthor\_uid=10893292) Magagnoli M, et al. Gemcitabine treatment in pretreated cutaneous T-cell lymphoma: experience in 44 patients. (https://www.ncbi.nlm.nih.gov/pubmed/?term=Magagnoli%20M%5BAuthor%5D&cauthor=true&cauthor\_uid=10893292) *Clin Oncol.* 2000 Jul;18(13):2603-6 (<https://www.ncbi.nlm.nih.gov/pubmed/10893292>)
60. Grozea PN, (https://www.ncbi.nlm.nih.gov/pubmed/?term=Grozea%20PN%5BAuthor%5D&cauthor=true&cauthor\_uid=87277) Jones SE, (https://www.ncbi.nlm.nih.gov/pubmed/?term=Jones%20SE%5BAuthor%5D&cauthor=true&cauthor\_uid=87277) McKelvey EM., et al. Combination chemotherapy for mycosis fungoides: a Southwest Oncology Group study. (https://www.ncbi.nlm.nih.gov/pubmed/?term=McKelvey%20EM%5BAuthor%5D&cauthor=true&cauthor\_uid=87277) *Cancer Treat Rep.* 1979 Apr;63(4):647-53 (<https://www.ncbi.nlm.nih.gov/pubmed/87277>)
61. Seok Jin Kim, Dok Hyun Yoon, Hye Jin Kang et al. Bortezomib in combination with CHOP as first-line treatment for patients with stage III/IV peripheral T-cell lymphomas: A multicentre, single-arm, phase 2 trial. *European Journal of Cancer*, 48(17), 3223-3231 (<https://www.ncbi.nlm.nih.gov/pubmed/87277>)
62. Wu P.A., Kim Y.H., Lavori P.W. et al. A meta-analysis of patients receiving allogeneic or autologous hematopoietic stem cell transplant in mycosis fungoides and Sézary syndrome. *Biol Blood Marrow Transplant.* 2009;15(8):982-990 (<https://www.ncbi.nlm.nih.gov/pubmed/87277>)
63. Duarte R.F., Canals C., Onida F. et al. Allogeneic hematopoietic cell transplantation for patients with mycosis fungoides and Sézary syndrome: a retrospective analysis of the Lymphoma Working Party of the European Group for Blood and Marrow Transplantation. *J Clin Oncol.* 2010;28(29):4492-4499 (<https://www.ncbi.nlm.nih.gov/pubmed/87277>)
64. Serrano L., Martinez-Escala M.E., Zhou X.A., Guitart J. Pruritus in cutaneous T-cell lymphoma and its management. *Dermatol Clin* 2018; 36: 245-258] [Schulz S., Metz M., Siepmann D. et al. Antipruritische Wirksamkeit einer hoch dosierten Antihistaminikatherapie. *Hautarzt* 2009; 60: 564-568 (<https://www.ncbi.nlm.nih.gov/pubmed/87277>)
65. Weisshaar E., Szepietowski J.C., Dalgard F.J. et al. European S2k guideline on chronic pruritus. *Acta Derm Venereol.* 2019; 99 (5): 469-506 (<https://www.ncbi.nlm.nih.gov/pubmed/87277>)
66. Schulz S., Metz M., Siepmann D. et al. Antipruritische Wirksamkeit einer hoch dosierten Antihistaminikatherapie. *Hautarzt* 2009; 60: 564-568

(<https://www.ncbi.nlm.nih.gov/pubmed/87277>)

67. Лезвинская Е.М., Вавилов А.М. Лимфопролиферативные опухоли кожи: руководство для врачей. – М.: Практическая медицина, 2010. – 366 с  
(<https://www.ncbi.nlm.nih.gov/pubmed/87277>)

# Приложение А1. Состав рабочей группы

1. Кубанов Алексей Алексеевич – член-корреспондент РАН, доктор медицинских наук, профессор, Президент Российского общества дерматовенерологов и косметологов.
2. Поддубная Ирина Владимировна – академик РАН, заслуженный деятель образования РФ, доктор медицинских наук, профессор, председатель Российского общества онкогематологов.
3. Белоусова Ирена Эдуардовна – доктор медицинских наук, член Российского общества дерматовенерологов и косметологов.
4. Самцов Алексей Викторович – доктор медицинских наук, профессор, Заслуженный деятель науки РФ, Заслуженный врач РФ, член Российского общества дерматовенерологов и косметологов.
5. Знаменская Людмила Федоровна – доктор медицинских наук, член Российского общества дерматовенерологов и косметологов.
6. Чикин Вадим Викторович – доктор медицинских наук, член Российского общества дерматовенерологов и косметологов
7. Карамова Арфеня Эдуардовна – кандидат медицинских наук, член Российского общества дерматовенерологов и косметологов.
8. Кузьмин Алексей Александрович, главный врач КОГКБУЗ «Центр онкологии и медицинской радиологии», г. Киров.
9. Горенкова Лилия Гамилевна – кандидат медицинских наук, член Национального гематологического общества.
10. Кравченко Сергей Кириллович – кандидат медицинских наук, член Национального гематологического общества
11. Стефанов Дмитрий Николаевич – научный сотрудник, зав. научно-организационным отделом, ФГБУ «НМИЦ ДГОИ им. Дмитрия Рогачева» Минздрава России, член Российского общества онкогематологов.
12. Воронцова Анастасия Александровна – научный сотрудник отдела дерматологии ФГБУ «Государственный научный центр дерматовенерологии и косметологии» Минздрава России, член Российского общества дерматовенерологов и косметологов.

**Конфликт интересов:** Авторы заявляют об отсутствии конфликта интересов.



# Приложение А2. Методология разработки клинических рекомендаций

## Целевая аудитория данных клинических рекомендаций:

1. Врачи-специалисты: дерматовенерологи, гематологи, онкологи.
2. Преподаватели медицинских образовательных учреждений высшего образования и дополнительного профессионального образования по специальности «Дерматовенерология»

**Таблица 1.** Шкала оценки уровней достоверности доказательств (УДД) для методов диагностики (диагностических вмешательств)

УДД	Расшифровка
1	Систематические обзоры исследований с контролем референсным методом или систематический обзор рандомизированных клинических исследований с применением мета-анализа
2	Отдельные исследования с контролем референсным методом или отдельные рандомизированные клинические исследования и систематические обзоры исследований любого дизайна, за исключением рандомизированных клинических исследований, с применением мета-анализа
3	Исследования без последовательного контроля референсным методом или исследования с референсным методом, не являющимся независимым от исследуемого метода или нерандомизированные сравнительные исследования, в том числе когортные исследования
4	Несравнительные исследования, описание клинического случая
5	Имеется лишь обоснование механизма действия или мнение экспертов

**Таблица 2.** Шкала оценки уровней достоверности доказательств (УДД) для методов профилактики, лечения и реабилитации (профилактических, лечебных, реабилитационных вмешательств)

УДД	Расшифровка
1	Систематический обзор РКИ с применением мета-анализа
2	Отдельные РКИ и систематические обзоры исследований любого дизайна, за исключением РКИ, с применением мета-анализа
3	Нерандомизированные сравнительные исследования, в т.ч. когортные исследования
4	Несравнительные исследования, описание клинического случая или серии случаев, исследования «случай-контроль»
5	Имеется лишь обоснование механизма действия вмешательства (доклинические исследования) или мнение экспертов

**Таблица 3.** Шкала оценки уровней убедительности рекомендаций (УУР) для методов профилактики, диагностики, лечения и реабилитации (профилактических, диагностических, лечебных, реабилитационных вмешательств)

УУР	Расшифровка
А	Сильная рекомендация (все рассматриваемые критерии эффективности (исходы) являются важными, все исследования имеют высокое или удовлетворительное методологическое качество, их выводы по интересующим исходам являются согласованными)

В	Условная рекомендация (не все рассматриваемые критерии эффективности (исходы) являются важными, не все исследования имеют высокое или удовлетворительное методологическое качество и/или их выводы по интересующим исходам не являются согласованными)
С	Слабая рекомендация (отсутствие доказательств надлежащего качества (все рассматриваемые критерии эффективности (исходы) являются неважными, все исследования имеют низкое методологическое качество и их выводы по интересующим исходам не являются согласованными)

### **Порядок обновления клинических рекомендаций.**

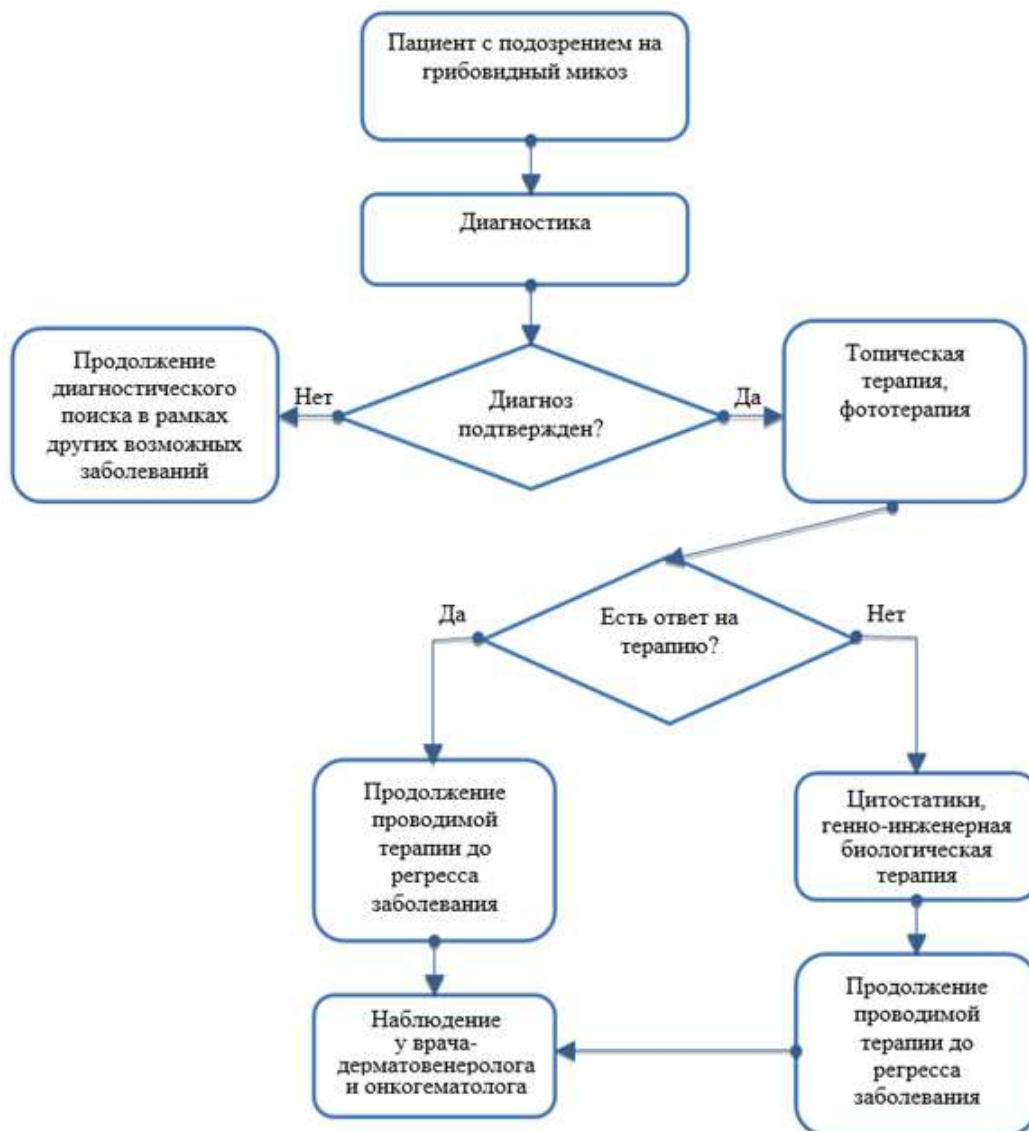
Механизм обновления клинических рекомендаций предусматривает их систематическую актуализацию – не реже чем один раз в три года, а также при появлении новых данных с позиции доказательной медицины по вопросам диагностики, лечения, профилактики и реабилитации конкретных заболеваний, наличии обоснованных дополнений/замечаний к ранее утверждённым КР, но не чаще 1 раза в 6 месяцев.

## Приложение А3. Связанные документы

Данные клинические рекомендации разработаны с учётом следующих нормативно-правовых документов:

1. Порядок оказания медицинской помощи по профилю «дерматовенерология», утвержденный Приказом Министерства здравоохранения Российской Федерации № 924н от 15 ноября 2012 г.
2. Порядок оказания медицинской помощи по профилю «гематология», утвержденный Приказом Министерства здравоохранения Российской Федерации № 930н от 15 ноября 2012 г.

# Приложение Б. Алгоритмы ведения пациента



## Приложение В. Информация для пациентов

1. Грибовидный микоз относят к злокачественным заболеваниям кожи, с относительно благоприятным течением и медленной прогрессией. У большинства пациентов с ранними стадиями грибовидного микоза не происходит прогрессирования в более поздние стадии. Причина развития грибовидного микоза не установлена.
2. Проведение биопсии кожи с последующим гистологическим и/или иммуногистохимическим исследованием позволяет с высокой степенью достоверности верифицировать диагноз.
3. На поздних стадиях заболевания возможно поражение лимфатических узлов и внутренних органов. Поэтому необходимо находиться под постоянным диспансерным наблюдением, регулярно посещать врача-дерматовенеролога с целью стадирования грибовидного микоза, коррекции тактики лечения, своевременной диагностики возможной трансформации грибовидного микоза в более тяжелое заболевание – крупноклеточную лимфому.

# Приложение Г.

## Приложение Г1. Алгоритм диагностики ранних форм грибовидного микоза

Признаки	Критерии оценки	Количество баллов
<b>Клинические</b>		
Основные: Наличие стабильных и/или прогрессирующих пятен или «тонких» бляшек. Дополнительные: 1. Локализация высыпаний в областях, не подвергающихся инсоляции. 2. Вариабельность формы и размеров высыпаний. 3. Пойкилодермия.	2 балла за основной и два дополнительных критерия 1 балл за основной и 1 дополнительный критерий	
<b>Гистопатологические</b>		
Основные: Поверхностный лимфоидный инфильтрат. Дополнительные: 1. Эпидермотропизм без спонгиоза. 2. Лимфоидная атипия (клетки с гиперхромными увеличенными ядрами или неправильным или церебриформным контуром ядра).	2 балла за основной и два дополнительных признака 1 балл за основной и 1 дополнительный признак	
Молекулярно-биологические		
Клональная перестройка гена Т-клеточного рецептора	1 балл	
<b>Иммунопатологические</b>		
1. Количество CD2+, CD3+, и/или CD5+ Т-клеток < 50%. 2. Количество CD7+ Т-клеток < 10%. 3. Эпидермально/дермальное несоответствие экспрессии CD2, CD3, CD5 и CD7 (дефицит экспрессии в эпидермисе).	1 балл за один или более признаков	
Итого		*

\* Диагноз грибовидного микоза считается правомерным при общей сумме  $\geq 4$  баллов из любых разделов таблицы.

## Приложение Г2. Стадирование грибовидного микоза согласно рекомендациям ISLE-EORTC

**Кожа**

T<sub>1</sub> Ограниченные пятна, папулы, и/или бляшки, покрывающие <10% кожного покрова.

T<sub>1a</sub> – только пятна  
T<sub>1b</sub> – бляшки ± пятна

T<sub>2</sub> Пятна, папулы, и/или бляшки, покрывающие >10% кожного покрова.

T<sub>2a</sub> – только пятна  
T<sub>2b</sub> – бляшки ± пятна

T<sub>3</sub> Один или более узлов (≥1 см в диаметре)

T<sub>4</sub> Сливающаяся эритема, покрывающая ≥80% поверхности тела

**Лимфатические узлы**

N<sub>0</sub> Нет увеличения периферических лимфатических узлов, их биопсия не требуется

N<sub>1</sub> Периферические лимфатические узлы увеличены; гистопатология Dutchgrade 1 или NCI LN<sub>0-2</sub>

N<sub>1a</sub> – клон-негативны  
N<sub>1b</sub> – клон-позитивны

N<sub>2</sub> Периферические лимфатические узлы увеличены; гистопатология Dutchgrade 2 или NCI LN<sub>3</sub>

N<sub>2a</sub> – клон-негативны  
N<sub>2b</sub> – клон-позитивны

N<sub>3</sub> Периферические лимфатические узлы увеличены; гистопатология Dutchgrade 3-4 или NCI LN<sub>4</sub>, клон-позитивны или негативны

N<sub>x</sub> Периферические лимфатические узлы увеличены, нет гистологического подтверждения

**Внутренние органы**

M<sub>0</sub> Нет вовлечения внутренних органов

M<sub>1</sub> Вовлечение внутренних органов (с уточнением органа и морфологическим подтверждением)

**Кровь**

V<sub>0</sub> Отсутствие значительного вовлечения крови: атипичные (Сезари) клетки составляют ≤5% лимфоцитов периферической крови

V<sub>0a</sub> – клон-негативны  
V<sub>0b</sub> – клон-позитивны

V<sub>1</sub> Умеренное вовлечение крови: атипичные (Сезари) клетки составляют >5% лимфоцитов периферической крови

V<sub>1a</sub> – клон-негативны  
V<sub>1b</sub> – клон-позитивны

V<sub>3</sub> Значительное вовлечение крови: ≥1000/μL клеток Сезари с позитивным клоном

Стадии	T	N	M	B
Ранние				
IA	1	0	0	0,1
IB	2	0	0	0,1
IIA	1,2	1,2	0	0,1
Поздние				
IIB	3	0-2	0	0,1
III	4	0-2	0	0,1
IIIA	4	0-2	0	0
IIIB	4	0-2	0	1
IVA1	1-4	0-2	0	2
IVA2	1-4	3	0	0-2
IVB	1-4	0-3	1	0-2